JOSEF SAFÁR
MEDIC. BUCHHANDLUNG
WIEN, VIII. Schlösselg. 24.

Presented by
Dr. T. M. Mabon.

Digitized by the Internet Archive
in 2010 with funding from
Boston Library Consortium Member Libraries

http://www.archive.org/details/derkehlkopfdesme00lusc

DER KEHLKOPF DES MENSCHEN.

DER

KEHLKOPF

DES

MENSCHEN

VON

HUBERT v. LUSCHKA,

DOCTOR DER MEDICIN, DER CHIRURGIE UND GEBURTSHILFE, O. Ö. PROFESSOR DER ANATOMIE UND DIRECTOR DER ANATOMISCHEN ANSTALT AN DER UNIVERSITÄT ZU TÜBINGEN. OFFIZIER DES NIEDERLÄNDISCH-LUXEMBURGISCHEN ORDENS DER EICHENKRONE, RITTER DES ORDENS DER WÜRTTEMBERGISCHEN KRONE, DES GROSSHERZOGLICH-BADISCHEN ZÄHRINGER LÖWEN UND DES RUSSISCHEN ST. ANNENORDENS. MITGLIED DER ACADEMIA CAESAREA LEOPOLDINO-CAROLINA NATURAE CURIOSORUM, DER HOLLÄNDISCHEN SOCIETÄT DER WISSENSCHAFTEN ZU HARLEM, DER GESELLSCHAFT SCHWEDISCHER ÄRZTE ZU STOCKHOLM, DER MEDIZINISCHEN GESELLSCHAFT FINNLANDS, DES VEREINES DEUTSCHER ÄRZTE ZU PARIS, DES ÄRZTLICHEN VEREINES ZU MÜNCHEN, DER MEDICINISCH-NATURWISSENSCHAFTLICHEN GESELLSCHAFT ZU DRESDEN, WÜRZBURG, ERLANGEN, DER SENKENBERG'SCHEN GESELLSCHAFT ZU FRANKFURT A. M. ETC.

MIT ZEHN TAFELN ABBILDUNGEN.

TÜBINGEN, 1871.

VERLAG DER H. LAUPP'SCHEN BUCHHANDLUNG.

PITTSBURGH ACADEMY OF MEDICINE,
322 North Craig St.,
PITTSBURGH, PA.

DRUCK VON HEINRICH LAUPP.

PITTSBURGH ACADEMY OF MEDICINE
322 North Craig St.,
PITTSBURGH, PA.

Inhalts-Verzeichniss.

Seite

Einleitung 1

Erster Abschnitt.

Die räumlichen Beziehungen des Kehlkopfes 3
1. Die Regio thyreo-hyoidea 10
2. Die Regio thyreoidea 16
3. Die Regio crico-thyreoidea 20
4. Die Regio cricoidea 22

Zweiter Abschnitt.

Die äussere und die innere Configuration des Larynx 24
1. Die äussere Configuration des Larynx 24
2. Die innere Configuration des Larynx 34
a. Der obere Kehlkopfraum 35
b. Der mittlere Kehlkopfraum 40
c. Der untere Kehlkopfraum 45

Dritter Abschnitt.

Die Grössenverhältnisse des Kehlkopfes 52

Vierter Abschnitt.

Die Zusammensetzung des Kehlkopfes 60
A. Das Gerüste des Kehlkopfes 60
I. Die einzelne Knorpel des Kehlkopfes 63
a. Die Cartilago cricoidea 63
b. Die Cartilago thyreoidea 66
c. Die Cartilago epiglottica 70
d. Die Cartilago interarytaenoidea 71
e. Die Cartilagines arytaenoideae 73
f. Die Cartilagines Santorinianae s. corniculatae 77
g. Die Cartilagines Wrisbergianae s. cuneiformes 78
h. Die Cartilagines sesamoideae posteriores 79
i. Die Cartilagines sesamoideae anteriores 80
II. Der Band-Apparat des Kehlkopfes 83
1. Die ligamentösen Verbindungen des Kehlkopfes mit der Nachbarschaft . . 83
a. Die ligamentöse Verbindung des Schildknorpels mit der Nachbarschaft . . 83
b. Die ligamentösen Verbindungen des Kehldeckels mit der Nachbarschaft des Larynx 86
c. Die ligamentösen Verbindungen des Ringknorpels mit der Luftröhre . . 88
2. Die ligamentösen Verbindungen der Kehlkopfknorpel untereinander . . . 89
a. Die Ligamenta crico-thyreoidea 91
α. Die Articulationes crico-thyreoideae s. Ligamenta crico-thyreoidea lateralia 91
β. Das Lig. crico-thyreoideum medium s. conoideum 92

12146

Seite

b. Das Lig. thyreo-epiglotticum 93
c. Die Articulationes crico-arytaenoideae 93
d. Das Ligamenta ary-Santoriniana 95
e. Die Ligamenta crico-Santoriniana 97
f. Die Ligamenta thyreo-arytaenoidea superiora 98
g. Die Ligamenta thyreo-arytaenoidea inferiora 101

B. Die Muskulatur des Kehlkopfes 102
I. Die gemeinsamen Kehlkopfmuskeln 103
1. Der Musc. sterno-thyreoideus 103
2. Der Musc. thyreo-hyoideus 106
3. Der Musc. genio-epiglotticus 109
4. Der Musc. stylo-laryngeus 112
II. Die besonderen Kehlkopfmuskeln 115
A. Die im Dienste der Stimmritze und der echten Stimmbänder stehende Muskulatur 117
1. Der Constrictor s. sphincter rimae glottidis 117
a. Pars transversalis s. musc. arytaenoideus transversus 117
b. Die Partes sagittales des Sphincters der Stimmritze 119
α. Der Musc. thyreo-arytaenoideus internus 120
β. Der Musc. thyreo-arytaenoideus externus 122
γ. Der Musc. crico-arytaenoideus lateralis 124
δ. Der Musc. thyreo-arytaenoideus superior 125
2. Die Musculi crico-thyreoidei antici 127
3. Der Musc. crico-thyreoideus posticus 129
4. Der Musc. crico-arytaenoideus posticus 130
B. Die im Dienste des Vestibulus laryngis stehende Muskulatur 132
1. Der Constrictor vestibuli laryngis 133
2. Der Dilatator vestibuli laryngis 135
C. Die Muskulatur, welche mit den Santorinischen Knorpeln in Beziehung steht . 136
1. Der Musc. ary-corniculatus obliquus 137
2. Der Musc. ary-corniculatus rectus 138

C. Der Gefäss-Apparat des Kehlkopfes 138
I. Die Pulsadern des Kehlkopfes 139
1. Die Arteria laryngea superior 140
2. Die Arteria laryngea media 141
3. Die Arteria laryngea inferior 143
II. Die Venen des Kehlkopfes 143
III. Die Lymphgefässe des Kehlkopfes 148

D. Der Nerven-Apparat des Kehlkopfes 157
1. Der Nervus laryngeus superior 158
a. Der Ramus crico-thyreoideus s. externus des Laryngeus superior . . 159
b. Der Ramus internus des Laryngeus superior 160
2. Der Nervus laryngeus inferior 163

E. Die Schleimhaut des Kehlkopfes 166
I. Die Anordnung und die gröberen Eigenschaften der Kehlkopfschleimhaut . . 167
II. Die Textur der Schleimhaut des Cavum laryngis 170
1. Das Epithelium der Kehlkopfschleimhaut 170
2. Die subepitheliale Schichte der Kehlkopfschleimhaut 171
3. Das Fasergerüste der Kehlkopfschleimhaut 173
4. Die Blutgefässe der Kehlkopfschleimhaut 174
5. Die Nerven der Kehlkopfschleimhaut 174
6. Die Drüsen der Kehlkopfschleimhaut 176

Einleitung.

Wenn man auch zugeben muss, dass die ehedem beliebte Unterscheidung von Organon vocis und von Organa loquelae keineswegs streng durchführbar ist, indem das Stimmwerkzeug nicht blos die Theile in sich begreift, in welchen die Stimm-Klänge und -Geräusche gebildet, sondern auch jene, in denen sie verändert und durch welche sie hindurchgeleitet werden, so dürfte doch ganz unverfänglich der Kehlkopf wenigstens als Centralorgan des gesammten Stimmapparates anzusprechen sein. Als solches ist er zwischen ein Windrohr — die Trachea — und verschiedene Ansätze eingeschoben, welche als Rachen-, als Mund- und als Nasenhöhle wirksam sind.

Ungeachtet einer scharfen morphotischen Scheidung des gesammten Kehlkopfes von seiner Nachbarschaft, haben doch nur die ächten Stimmbänder mit der von ihnen begrenzten Spalte die spezifische functionelle Bedeutung eines Stimmapparates im engeren Sinne, indem die unter und über ihnen liegenden Abtheilungen des Larynx für die Erzeugung des Klanges nicht von wesentlichem, entscheidendem Einflusse sind, sondern in dieser Hinsicht einerseits zum Anspruchs-, andererseits zum Ansatzrohre gezählt werden müssen.

So sehr auch die Ansichten Aller darin unter sich übereinstimmen, dass unser Stimmorgan physikalisch betrachtet ein Blasinstrument mit membranösen Zungen ist, finden gleichwohl wie früher, so auch jetzt noch Meinungsdifferenzen über die Art des Zustandekommens der primären Klänge statt. Während Manche behaupten, dass diese lediglich blos durch den in regelmässige Schwingungen versetzten Luftstrom des Windrohres hervorgerufen werden, Andere dieselben nur von den Schwingungen der Stimmbänder ableiten, fehlt es nicht an Autoren, welche eine vermittelnde Stellung einnehmen, indem sie lehren, dass die Stimmbänder in gleicher Weise, wie der zwischen ihnen durchpassirende Luftstrom durch ihre Schwingungen zur Klangbildung beitragen. Insofern es als cardinale Bedingung der Entstehung eines Kehlkopfklanges erscheint, dass die in Spannung versetzten Stimmbänder einander in dem Maasse genähert sein müssen, dass sie eine ganz enge Spalte begrenzen, dürfte sich diejenige Theorie von der Wahrheit

am wenigsten entfernen, welche besagt, dass die periodischen Schwingungen der Stimmbänder nur eben dazu dienen, dass die aus der Trachea stärker oder schwächer hervordringende Luftsäule in regelmässig verdichtete und verdünnte Abschnitte gleichsam zerschnitten d. h. in Schallwellen versetzt werde, welche sich durch den Luftraum fortpflanzen und in Folge ihrer Regelmässigkeit die Empfindung eines Klanges im Ohre hervorrufen.

Ungeachtet sowohl die Bedingungen, von denen die Tonbildung im Kehlkopfe abhängig ist, als auch der in ihrem Dienste stehende Mechanismus annähernd bekannt sind, nahmen wir doch aus verschiedenen Gründen keinen Anstand den menschlichen Kehlkopf von Neuem einer durchgreifenden anatomischen Untersuchung zu unterwerfen. Im Angesichte nicht weniger ausgezeichneter Arbeiten, welche der Morphologie des Larynx entweder speziell gewidmet, oder gelegentlich in laryngoskopischen Werken niedergelegt sind, könnte es zwar befremden, hier einer wiederholten umfassenden Arbeit zu begegnen. Allein abgesehen davon, dass der noch lange nicht tief und weit genug in die ärztlichen Kreise eingedrungenen Laryngoskopie jeder nur mögliche Vorschub geleistet werden muss, was ohne Frage durch alle darauf bezüglichen literarischen Leistungen in ihrer Art geschehen kann, glauben wir nicht blos Anregungen zu einem eingehenden Studium des Larynx geben, sondern auch eine wirkliche Förderung der Anatomie dieses Organes gewähren zu können. Dies wird schon dadurch möglich sein, dass die in einer grösseren Anzahl theilweise schwer zugänglicher Journalaufsätze enthaltenen Resultate eigener Forschung hier im Zusammenhange zur Einsicht gebracht werden. Aber auch mancherlei spätere, von anderer Seite ganz unbeachtet gebliebene Gegenstände, oder solche, welche entweder zur Stunde noch controvers, oder als vollständige Irrthümer erkannt worden sind, sollen in dem vorliegenden Werke eine umfassende Berücksichtigung finden.

Insofern unsere Arbeit nicht blos der auf physiologische Bedürfnisse gerichteten Morphologie des Stimmorganes gilt, sondern ganz besonders auch der Laryngo-Pathologie und -Therapie entgegenkommen soll, darf zur Erzielung einer möglichsten Allseitigkeit nichts von einer speziellen und eingehenden Untersuchung ausgeschlossen werden. In ganz natürlicher Reihenfolge haben wir demgemäss erstens die räumlichen Beziehungen des Organes, zweitens die äussere und innere Configuration des Larynx, drittens seine Grössenverhältnisse, endlich die Zusammensetzung desselben von den gröberen Formen bis zu den Texturen einer sorgfältigen Prüfung zu unterwerfen.

Erster Abschnitt.

Die räumlichen Beziehungen des Kehlkopfes.

Bei vollkommen regelmässigen Verhältnissen seiner Form ist der Kehlkopf so zwischen das Zungenbein und die Luftröhre eingeschoben, dass er sich durch einen genau in der Mittellinie des Halses geführten Sagittalschnitt in zwei durchaus symmetrisch gebildete Seitenhälften zerlegen lässt. Die Lage des Kehlkopfes ist jedoch keineswegs unabänderlich; dieses Organ ist vielmehr in hohem Grade sowohl seitlich verschiebbar, als auch während verschiedener Functionen einem gesetzmässigen Wechsel der Stellung unterworfen. Die Lageveränderung des Larynx wird sehr begünstigt theils durch seine elastischen Verbindungen nach unten und oben, theils durch den im Leben fast schleimartig weichen, dehnbaren Zellstoff, welcher das Organ sowohl direct umschliesst, als auch die hintere Wand des Schlundkopfes mit der Nackenwirbelsäule in Verbindung setzt. Eine ausgiebigere, aber blos gewaltsame Verschiebung des Larynx nach beiden Seiten hin kann demgemäss nur gleichzeitig mit dem Schlundkopfe geschehen, dessen Schnürer bekanntlich die hinteren Ränder des Schildknorpels umgreifen. Von den Bündeln der Constrictoren bleiben indess die Spitzen der leicht medianwärts gekrümmten oberen Hörner frei, so dass sie es sind und die abgerundeten Enden der grossen Zungenbeinhörner, welche das während gewaltsamer seitlicher Verschiebung entstehende Geräusch dadurch verursachen, dass sie hiebei am vorderen Umfange der Nackenwirbelsäule eine Reibung verursachen.

Um die in der longitudinalen Richtung geschehende, sowohl von der Haltung des Kopfes als auch von der Einwirkung verschiedener Muskeln während seiner Functionen abhängige Stellung des Larynx bemessen zu können, muss man von der Gleichgewichtslage desselben während der mit horizontaler Richtung der Jochbogen verbundenen Haltung des Kopfes ausgehen. Bei aufgerichtetem Kehldeckel erstreckt sich aber der Larynx, vom

höchsten Punkte der Epiglottis bis herab zum unteren Rande der Platte des Ringknorpels gemessen, von der unteren Verbindungsfläche des Epistropheus bis zu jener des sechsten Nackenwirbels, wobei die Mittellinie des Schildknorpels dem Körper des fünften Nackenwirbels gegenüber liegt.

Abgesehen von den durch die wechselnden Stellungen des Kopfes bedingten, wegen Elasticität der Trachea jedoch nur geringen, Lageveränderungen des Larynx kann man sich leicht davon überzeugen, dass derselbe beim Einathmen tiefer gegen das Brustbein herab, beim Ausathmen weiter hinaufgezogen wird und zwar beides um so stärker, je stürmischer die Respirationsbewegungen vor sich gehen. Eben so augenfällig ist es, dass der Kehlkopf bei einem gewissen Momente des Schlingens rasch vorübergehend steigt, beim Gähnen dagegen nach abwärts rückt. Während der Klangerzeugung steigt der Larynx bei der Bruststimme von den tieferen zu den höheren Tönen, so dass der tiefste Brustklang vom tiefsten, der höchste vom höchsten Kehlkopfstande begleitet zu werden pflegt, was auch beim Fistelregister, aber in geringerem Grade, der Fall ist. Der die verschiedene Klangbildung begleitende Unterschied in der Kehlkopfstellung ist nur ein äusserer Ausdruck für eine innere Veränderung, welche sich darin offenbart, dass durch die Hebung des Larynx die Ansatzhöhle besonders in ihren Längendimensionen verkleinert, das Windrohr aber verlängert, dagegen gerade umgekehrt beim Herabrücken des Kehlkopfes die Ansatzhöhle vergrössert, das Windrohr verkürzt werden muss.

Die Senkung des Kehlkopfes geschieht unter dem Einflusse von Muskeln, wobei zunächst der beiderseitige Musc. sterno-thyreoideus wirksam ist; ihm schliesst sich in zweiter Linie der Musc. hyo-thyreoideus an, worauf die Contraction des die Zunge herabziehenden Musc. hyoglossus folgt, so dass also durch die in rascher Aufeinanderfolge geschehende Zusammenziehung von drei Muskelpaaren das Ansatzrohr eine Verlängerung erfährt, indessen das Windrohr verkürzt aber zugleich erweitert wird. Sowohl die Möglichkeit einer Verschiebung des Kehlkopfes nach unten, als auch die Verkürzung des Halstheiles der Trachea beruhen auf der Elasticität der letzteren, also nicht etwa darauf, dass diese merklich tiefer in den Brustraum hereingeschoben oder herausgezogen wird. Die von W. Braune[1]) angestellten Messungen haben ergeben, dass die Dehnbarkeit der Trachea vom

1) Topographisch-anatomischer Atlas. Leipzig 1868.

Kehlkopfe an bis zur Theilungsstelle der Bronchien bei Beugung und Streckung des Kopfes bis zu 2½ Cent. betragen kann, wodurch auch das starke Klaffen aller Trachealwunden bei gestrecktem Kopfe seine Erklärung findet. Mit dem Nachlasse der Thätigkeit der Musculi sterno-thyreoidei gewinnt die Luftröhre wieder ihre frühere Länge und kehrt somit der Larynx von selbst in seine Gleichgewichtslage zurück. Die Erhebung des Kehlkopfes und die hiemit verknüpfte Verlängerung der Trachea ist selbstverständlich nur in dem Grade möglich, als es der Tonus der Musculi sterno-thyreoidei gestattet und kann, nachdem vorher das Zungenbein vom contrahirten Mylohyoideus in seiner erhobenen Stellung fixirt worden ist, durch den Musc. thyreo-hyoideus und noch viel ausgiebiger durch die vereinigte Wirkung des Musc. thyreo-palatinus und stylo-laryngeus bewerkstelligt werden.

Eine auf alle räumlichen Beziehungen der Peripherie des Larynx ausgedehnte Untersuchung führt naturgemäss zu einer Topographie seines vorderen und seines hinteren Umfanges. Die schon äusserlich einigermaassen bestimmbare Grenze beider wird aber durch die hinteren Ränder des Schildknorpels sowie durch die gegliederten Verbindungen ausgedrückt, welche der Bogen des Ringknorpels mit den unteren Hörnern der Cartilago thyreoidea eingeht.

Die **Regio laryngea** hat eine viel grössere Ausdehnung, als man derselben nach ihren Beziehungen zur Aussenseite des Vorderhalses zuzuschreiben pflegt, indem sie nicht blos den äusserlich leicht tastbaren Schildknorpel und Bogen des Ringknorpels, sowie das Lig. crico-thyreoideum medium umfasst, sondern zu ihr unfehlbar auch die nach vorn schauende Seite der Epiglottis und das vordere Ende der Plicae ary-epiglotticae gehören. Diese beiderlei Gebilde gewinnen aber dadurch eine sehr verborgene Lage, dass sie hinter dem Lig. thyreo-hyoideum medium und der angrenzenden Membrana obturatoria, der Kehldeckel auch noch hinter dem Zungenbeine und hinter der Wurzel der Zunge emporzieht. Vor einer speziellen Würdigung der kleineren Provinzen des Kehlkopfgebietes müssen gewisse allgemeinere Bestandtheile des Halses, nämlich die Haut, die Binden, sowie verschiedene Muskeln und Gefässe in ihrem Verhältnisse zum Larynx dargelegt werden.

Die der Kehlkopfgegend entsprechende Cutis besitzt eine nur geringe, kaum 2 Mm. betragende Dicke, lässt sich leicht in Falten erheben und ist so sehr verschiebbar, dass man bei der Tracheotomie die grösste Vorsicht gebrauchen muss, damit die Wunde der Haut und der Luftwege correspondire. Bei operativen Eingriffen sind über dem Schild- und Ring-

knorpel sowie über dem Interstitium crico-thyreoideum die longitudinalen Schnitte den queren vorzuziehen, während über dem Interstitium thyreo-hyoideum die letzteren desshalb angezeigt sind, weil hier schon bei der leichtesten Flexion die Wundränder in gegenseitige Berührung kommen.

Die Fascie heftet sich an den durch die Cartilago thyreoidea gebildeten Vorsprung an und theilt sich nach abwärts in ein oberflächliches und in ein tiefes Blatt. Das vordere Blatt, welches zwischen den beiden MM. subcutanei colli unmittelbar unter der Haut sich ausbreitet, vereinigt nach unten die Sehnen der Sternalportionen der beiden Kopfnicker. Das tiefe Blatt, welches vom vorigen durch die Dicke der letzteren Muskeln geschieden wird, bedeckt unmittelbar die MM. sterno-hyoidei, wobei es zugleich den Abstand zwischen ihren einander zugekehrten Rändern ausfüllt.

Von den Muskeln, welche an der Verhüllung des Kehlkopfes Antheil haben, kommt in erster Linie der Subcutaneus colli in Betracht. Dieser dünne, blasse Muskel, welcher sich seiner Unterlage genau anschmiegt, so dass er im Bereiche des Trigonum carotideum und der Fossa supra-clavicularis diesen Vertiefungen des Halses folgt, über dem Sterno-cleido-mastoideus dagegen die Wölbung dieses Muskels theilt, bedeckt auf jeder Seite ungefähr ein Drittel der vorderen Seite des Larynx, so dass also das mittlere Drittel dieses Organes in einer von unten nach oben abnehmenden Breite zwischen den einander zugekehrten, aufwärts convergirenden Rändern jener beiden Muskeln von diesen frei bleibt. Mit den von ihnen frei bleibenden unteren Abtheilungen der MM. sterno-mastoidei begrenzen sie einen rhomboidalen Bezirk des Halses, in welchem zunächst die beiden, eine nur enge mediale Spalte begrenzenden, Musculi sterno-hyoidei zu Tage liegen. Diese bedecken theilweise die Sterno-thyreoidei und thyreo-hyoidei, welche im übrigen sowie das obere Ende der Omo-hyoidei unter den Subcutanei colli den Schildknorpel überschreiten. Dieser und die Cartilago cricoidea werden aber seitlich auch noch unmittelbar vom unteren Schnürer des Schlundkopfes umfasst, so dass also auch dieser vom Platysma verhüllt wird.

Die Schilddrüse, welche mit ihrer concaven Fläche den Laryngo-trachealcanal zwingenartig umgreift, schliesst sich mit ihrem Isthmus an den 2., 3. und 4. Trachealring an, während die Seitentheile sich bis zur Basis der oberen Hörner des Schildknorpels erheben und während ihres Anschlusses an den Larynx durch lockeren Zellstoff mit dem Musc. thyreo- und crico-pharyngeus, dagegen mittelst eines bandartigen Streifens fester

mit der unteren Ecke der Platte des Ringknorpels zusammenhängen. Nicht selten, vielleicht bei jedem zwölften Menschen, wächst der obere Rand des Isthmus auf einer Seite und zwar, wie ich finde, häufiger links als rechts in eine allmälig dünner werdende Verlängerung — pyramis s. cornu medium — aus, welche neben der Mittellinie über den Schildknorpel und die Membrana thyreo-hyoidea bis zum Körper des Zungenbeines in die Höhe steigt. Bisweilen schnürt sich das obere Ende dieses mittleren Hornes ab und wird so zu einer selbstständigen accessorischen Schilddrüse, welche unabhängig vom Mutterboden, gleiche Erkrankungen wie dieser erfahren kann. Ungeachtet ihrer nahen räumlichen Beziehung zum Kehlkopfe scheint die normale Schilddrüse gleichwohl keinen wesentlichen Einfluss auf die Beschaffenheit des Klanges der Stimme zu haben, wie dies namentlich von P. Martyn[1]) behauptet worden ist. In gewissem Sinne neigt sich auch C. L. Merkel[2]) dieser Ansicht zu, indem er die Vorstellung hegt, dass durch die Zusammenziehung der das Organ umlagernden Muskeln dasselbe einen Druck erfahre, der sich auf den Kehlkopf und die Luftröhre fortpflanzt und eine Verengerung ihrer Canalisation zu bewirken im Stande sei. Am deutlichsten trete dieser Einfluss beim tiefen Stande des Kehlkopfes hervor, wenn die MM. sterno-hyoidei und sterno-thyreoidei sehr verkürzt sind und somit stärker auf die Drüse drücken, zumal wenn sie dabei durch die Kopfnicker unterstützt werden. Den Grund, warum die Schilddrüse nach unten und nach den Seiten voluminöser ist, als nach oben und vorn, erkennt Merkel darin, dass wohl der Umfang des Kehlkopfes, nicht aber der Halsraum nach unten abnimmt. Ohne Dazwischenkunft der Schilddrüse würde die Luftröhre bei Tiefstellung des Kehlkopfes zu weit bleiben und es würden sehr tiefe Töne unerreichbar sein. Es ist wohl glaublich, dass die nachgiebige schwellbare Substanz dieser Drüse dazu dienen kann, sich leicht allen Raumdifferenzen anzupassen, die bei den Bewegungen des Kehlkopfes eintreten und dass die mächtigen das Organ umziehenden Venengeflechte ergiebige Bahnen zur Ableitung des Blutes darstellen, wenn dasselbe bei manchen phonischen Vorgängen, bei welchen die Exspiration retardirt ist, die grossen Venenstämme des Halses mit Ueberfüllung bedroht. Nach einer von Forneris[3]) vorgetragenen Lehre hat jedoch die

1) Proc. Roy. soc. 1857. Vol. VIII.
2) Anatomie und Physiologie des menschlichen Stimm- und Sprachorgans. Leipz. 1863. S. 99.
3) Vgl. Canstatt's Jahresbericht für 1858. Bd. I. S. 74.

Schilddrüse eine ganz andere Aufgabe zu lösen, nämlich den Zweck, die Blutzufuhr zum Gehirne während des Schlafes zu mindern. C. Liebermeister[1]) nimmt vollends keinen Anstand, die Glandula thyreoidea als einen Apparat zu erklären, welcher die Function haben soll, den Blutzufluss zum Gehirne zu reguliren und den verschiedenen Körperstellungen anzupassen. Die Nothwendigkeit einer solchen Regulirung gehe unter Anderem aus gewissen, von plötzlicher Hirnanämie abzuleitenden, ohnmachtartigen Erscheinungen hervor, welche auch bei gesunden Individuen eintreten können, wenn dieselben rasch aus der horizontalen Körperstellung in die senkrechte übergehen.

Von den grossen Gefässstämmen des Halses nehmen die Carotis primitiva sowie die Vena jugularis interna ihren Verlauf dicht neben dem hinteren Rande des Schildknorpels, beziehungsweise neben dem unteren Schlundkopfschnürer, so dass sie demgemäss um die ganze von oben nach unten abnehmende Dicke des Kehlkopfes tiefer als dieses Organ ihre Lage haben. Die starke Prominenz des Kehlkopfes, sowie der Luftröhre und Schilddrüse über die genannten Gefässe bildet für diese einen wirksamen Schutz gegen die Schnitte derjenigen Selbstmörder, welche es auf ihren Hals abgesehen haben. Dieser Schutz wird um so zuverlässiger, je mehr im Augenblicke der That der Kopf zurückgebeugt wird, indem jetzt der Laryngotrachealcanal stärker hervortritt, während umgekehrt jene Gefässe gegen die Wirbelsäule weiter zurückgedrängt werden. So kommt es denn, dass die genannten Gefässstämme meist dem Instrumente entgangen sind, welches den Kehlkopf oder die Luftröhre durchschnitten hat. Zahlreiche Erfahrungen haben aber gezeigt, dass die Schnitte in sehr verschiedenen Höhen des Vorderhalses beigebracht zu werden pflegen. Nach einer von Paul Horteloup[2]) gelieferten Zusammenstellung bieten von 53 genau bestimmten Läsionen des Halses durch Selbstmordversuche die Gegenden der Verletzung das nachstehende numerische Verhältniss dar:

Membrana hyo-thyreoidea	12
Cartilago thyreoidea	10
Membrana crico-thyreoidea	13
Membrana crico-trachealis	1
Trachea	22

1) Prager Vierteljahrschrift für die practische Heilkunde. Prag 1864. S. 45.
2) *Plaies du larynx, de la trachée et de l'oesophage.* Paris 1869.

so dass es demnach jedenfalls unrichtig ist, wenn Sabatier behauptet, dass die Membrana thyreo-hyoidea bei selbstmörderischen Verletzungen des Halses am häufigsten betroffen werde.

Unter den kleineren und mehr oberflächlich verlaufenden Gefässen des Halses kommt hier unter den Pulsadern ausser der eine Strecke weit neben der Kehlkopfgegend in die Höhe steigenden Carotis externa, derjenige Ast der Thyreoidea superior in Betracht, welcher dem Laufe des oberen Randes der Schilddrüse bis zur Mitte ihres Isthmus folgt und ausnahmsweise über die Stelle des Zusammenstosses des Musc. sterno-thyreoideus und thyreo-hyoideus hinwegschreitet, gewöhnlich jedoch vom oberen Ende des ersteren Muskels bedeckt wird. Von Blutadern sind die den genannten Ast der oberen Schilddrüsenpulsader begleitende Vena thyreoidea superior, besonders aber die Vena subcutanea colli zu berücksichtigen. Neben der Mittellinie steigt dieses Gefäss auf dem Musc. sterno-hyoideus ganz oberflächlich bis in die Nähe des Manubrium sterni herab, um erst jetzt einen tieferen, vom Musc. sternocleido-mastoideus gedeckten Verlauf zu nehmen und schliesslich mit dem Ende der Vena jugularis externa zusammenzufliessen.

Wenn man von dem das hintere Ende des Bodens der Mundhöhle in wechselndem Grade überragenden Segmente der Epiglottis, also von dem auf beiden Flächen freien Theil des Kehldeckels absehen will, was man um so eher thun kann, als die Epiglottis während ihrer deprimirten Stellung ohnehin unter das Niveau der hinteren Grenze des Bodens der Mundhöhle herabrückt, dann muss man jedenfalls vier übereinander liegende, nach Grösse und Beschaffenheit sehr ungleiche Provinzen der Kehlkopfgegend, nämlich: die Regio thyreo-hyoidea, die Regio-thyreoidea, die Regio crico-thyreoidea und die Regio cricoidea unterscheiden. Es bedarf wohl kaum der Bemerkung, dass es für die Charakterisirung dieser vier Provinzen nicht genügen könnte, nur die Eigenthümlichkeiten der Aussenseite derselben und ihre Verhüllungen ins Auge zu fassen; eine die Bedürfnisse der practischen Heilkunde berücksichtigende Topographie muss sie vielmehr von der Oberfläche in die Tiefe bis zu dem durch die Nackenwirbelsäule gebildeten festen Hintergrunde verfolgen. Nur so wird man in den Stand gesetzt sein, Verwundungen der Kehlkopfgegend nach ihren Beziehungen zu tiefer liegenden Bestandtheilen und Räumen zu beurtheilen, sowie die Grösse und mögliche Aufgabe operativer Eingriffe zu bemessen.

1. Die Regio thyreo-hyoidea.

Nach aussen hin ist diese durch den Abstand zwischen Schildknorpel und Zungenbein bezeichnete Provinz sehr scharf durch Gebilde ausgedrückt, welche den ligamentösen Zusammenhang jener Theile zu vermitteln haben. Abgesehen von Lebensalter, Geschlecht und Individualität ist die Höhe dieser Gegend, deren transversale Ausbreitung und Krümmung im Wesentlichen dem Körper und den grossen Hörnern des Zungenbeines folgen, durch die Möglichkeit gegenseitiger Annäherung und Entfernung von Schildknorpel und Zungenbein einem vorübergehenden Wechsel unterworfen. Aber auch im Zustande der Gleichgewichtslage dieser Theile verhält sich die Höhe der Regio thyreo-hyoidea nicht in ihrer ganzen Breite gleich, indem sie rechts und links von der Incisura thyreoidea superior beim erwachsenen Menschen durchschnittlich nur 14 Mm. beträgt, in der Mittellinie sich auf 2 Cent. beläuft und an den seitlichen Grenzen, wo sie durch das obere Horn des Schildknorpels und das Lig. thyreo-hyoideum laterale ihren Abschluss findet, 17 Mm. misst.

Die Grundlage dieser Gegend bildet eine elastische, in bedeutendem Grade dehnbare Membran, welche besonders in der Mitte, aber auch an den seitlichen Enden, wo sie meist einen hyalinen Knorpelkern einschliesst, zu bandartigen Streifen verdickt ist. Diese Membrana thyreo-hyoidea weicht um so stärker zurück, je mehr sich dieselbe im mittleren Bezirke dem oberen Rande des Körpers —, zu den Seiten dem hinteren Rande der grossen Hörner des Zungenbeines sich nähert. Dadurch, dass der Schildknorpel in entgegengesetzter Richtung, also nach abwärts zurückweicht, kommt es zur Ausprägung jenes stumpfwinkeligen Vorsprunges, welcher unter dem Namen der Protuberantia laryngea bekannt ist. Etwa 2,8 Cent. von der Mittellinie entfernt, wird die hier sehr dünne Membran so von Arteria, Nervus und Vena laryngea superior durchbohrt, dass die Vene in der Mitte zwischen der nach abwärts von ihr liegenden Arterie und dem höher oben befindlichen Nerven den Verlauf nimmt. Zwischen der concaven Seite des Zungenbeinkörpers, welche von einer derben an elastischen Fasern reichen Fettschichte gleichsam ausgepolstert wird, und jener Membran ist ein öfters gefächerter Schleimbeutel — bursa mucosa subhyoidea — eingeschoben, welcher das Zungenbein gegen den oberen Ausschnitt des

Schildknorpels meistens bald mehr bald weniger überschreitet. Ferner begegnet man auf der Aussenseite jener Membran sehr häufig der als Cornu medium bekannten Verlängerung der Schilddrüse, welche entweder genau in der Mittellinie, oder bald links bald rechts neben derselben bis zum Körper des Zungenbeines, bisweilen sogar unter denselben in die Höhe steigt. Es gehört zu den häufigen Vorkommnissen, dass eine abgeschnürte Portion jener sog. Pyramide als Glandula thyreoidea accessoria in Gestalt eines bohnengrossen Knotens zwischen der Incisura thyreoidea superior und dem Körper des Zungenbeines liegt, und mit Zweigen der Arteria crico-thyreoidea versorgt wird (Taf. I. Fig. I. 9). Eine solche Nebenschilddrüse, welche die Bursa mucosa subhyoidea theilweise bedeckt, kann bei cystöser Entartung gar leicht mit einem aus dem genannten Schleimbeutel hervorgegangenen Hygrome verwechselt werden.

Ausser der leicht verschieb- und faltbaren Haut, sowie den Musculi subcutanei colli, deren einander zugekehrte nach oben convergirende Ränder hier nur eine kleine dreieckige Stelle frei lassen und der Fascie, welche am unteren Rande des Zungenbeinkörpers eine feste Anheftung erfährt, breiten sich über der Membrana thyreo-hyoidea noch Bruchstücke verschiedener Muskeln aus, die am Zungenbeine ihre Insertion gewinnen. Die Musculi sterno-hyoidei lassen eine schmale mediane Spalte frei, während die MM. thyreo-hyoidei 14 Mm. von einander abstehen, die MM. omo-hyoidei dagegen, welche auf diesen schräg medianwärts zu den Enden des Zungenbeinkörpers emporsteigen, hier 3 Cent. von einander entfernt sind, so dass also ein transversaler, ihre inneren Ränder verbindender, in die Tiefe dringender Schnitt die Sterno-hyoidei ganz, die MM. thyreo-hyoidei aber blos theilweise trennen wird. Wenn man von den Vasa laryngea superiora absieht, kommen der in Rede stehenden Gegend nur kleine Zweige des ohnehin schwachen Ramus hyoideus der Zungenarterie zu, sowie ein Bruchstück der beiderseitigen Vena subcutanea colli, welche vom Kinne an ganz oberflächlich neben der Mittellinie herabsteigt. In Ausnahmsfällen ist mir noch eine mittlere unpaarige Vene begegnet, welche sich aus etlichen unter dem Zungenbeine aufgetauchten Zweigen gebildet und die das Lig. crico-thyreoideum medium durchbohrenden Venchen aufgenommen hat.

Hinter der Membrana thyreo-hyoidea breitet sich im mittleren Bezirke die im Maximum 17 Mm. breite, nach unten allmälig schmaler werdende Pars infra-hyoidea der Epiglottis, rechts und links von ihr die Plica

ary-epiglottica also theilweise das Vestibulum laryngis aus, während zu beiden Seiten jener Falten die obere Abtheilung der Recessus pharyngo-laryngei ihre Lage hat, so dass demgemäss von der genannten Membran nicht blos der Vorhof des Larynx, sondern auch die obere Abtheilung des Cavum pharyngo-laryngeum verhüllt wird (vgl. Taf. I. Fig. IV.).

Die vordere von Schleimhaut freie Seite des Knorpels der Pars infra-hyoidea des Kehldeckels, sowie das vordere Ende der an ihrem freien Rande saumartig dünnen, nach abwärts allmälig bis zu 4 Mm. an Breite zunehmenden Plicae ary-epiglotticae grenzen nicht unmittelbar an die Membrana thyreo-hyoidea an, sondern es besteht hier ein Zwischenraum, welcher seinen wesentlichen Beziehungen nach als „Interstitium thyreo-hyo-epiglotticum“ bezeichnet werden kann. Derselbe setzt sich auf jeder Seite bis zur Stelle der grössten Divergenz der beiden Schleimhautblätter der Plica ary-epiglottica fort, wobei jedoch die innere, das Vestibulum laryngis begrenzende Lamelle weiter als die laterale nach vorn reicht und nur die letztere, nachdem sie 2½ Cent. von der Mittellinie entfernt eine Umbiegung erfahren hat, schliesslich mit der Membrana thyreo-hyoidea in unmittelbare Berührung gelangt. Auf Durchschnitten erscheint das genannte Interstitium auf den ersten Blick als eine derbe, gleichartige Fettmasse, während eine sorgfältige Untersuchung dreierlei Wände und einen jedenfalls nicht durchaus gleichartigen Inhalt der von ihnen gebildeten Höhle nachzuweisen vermag. Taf. II. Fig. VI. Taf. IV. 27.

Die obere Wand des Interstitium thyreo-hyo-epiglotticum wird durch eine elastische, sehr dehnbare gelbliche Lamelle — membrana hyo-epiglottica — gebildet, welche zwischen dem oberen Rande des Zungenbeines und dem vorderen Umfange der Cartilago epiglottidis da ausgespannt ist, wo diese im Begriffe steht das Zungenbein nach oben zu überschreiten. Die gegen das kolbige freie Ende der grossen Zungenbeinhörner leicht ausgeschweiften seitlichen Ränder der Membran, welche sich mit der Plica pharyngo-epiglottica kreuzen, geben mitunter zur Bildung von Schleimhautreliefs Anlass, die als Ligamenta hyo-epiglottica lateralia unterschieden zu werden pflegen. Das elastische Zungenbein-Kehldeckelband verliert sich, dünner werdend, an der vorderen Seite des der Pars supra-hyoidea angehörigen Segmentes der Cartilago epiglottidis, wo sich dieselbe zugleich in der Mittellinie zur Grundlage der Plica glosso-epiglottica media erhebt, indessen sie sich nach vorn als Membrana hyoglossa unter

der Drüsenschichte des hinteren Endes der Zungenwurzel ausbreitet. Zu beiden Seiten von jenen mit zarten Bündeln des Musc. genioglossus in Verbindung stehenden medianen Fältchen erscheint die Membr. hyo-epiglottica als fester Boden der sog. Valleculae, welche also die hinteren, schwach vertieften Enden des Bodens der Mundhöhle darstellen, an welchen die Schleimhaut dünn, leicht ablösbar und von Drüsen beinahe gänzlich frei ist.

Zur Bildung der vorderen Wand des genannten Interstitiums dient die Membrana thyreo-hyoidea, jedoch nur insoweit, als ihre Ausbreitung dem Abstande zwischen den vorderen Enden der Recessus pharyngolaryngei entspricht, was jederseits nach oben bis zur Mitte des grossen Zungenbeinhornes, nach unten bis zur Mitte des oberen Randes der Seitenplatte des Schildknorpels der Fall ist.

Die verschiedenen Beziehungen der den Schildknorpel mit dem Zungenbeine in Verbindung setzenden Membrana thyreo-hyoidea zu tiefer liegenden Theilen müssen bei operativen Eingriffen und bei Beurtheilung von Wunden dieser Gegend auf das Sorgfältigste in Erwägung gezogen werden. Die hier obwaltenden Verhältnisse kommen aber ganz vorzugsweise bei der sog. Pharyngotomia subhyoidea in Betrachtung, welche zuerst Bichat[1]) genau nach der viel später von Malgaigne beschriebenen Methode bei Thieren ausgeführt hat, um die Antheilnahme des Kehldeckels an der Stimmbildung kennen zu lernen. Die von Malgaigne als „Laryngotomie sous-hyoidienne“ geschilderte, aber von ihm niemals am lebenden Menschen zur Anwendung gebrachte Operation wurde von verschiedenen Seiten her schon im Princip verworfen, obwohl sie später von dem französischen Marinearzt Prat[2]) zum Zwecke der Entfernung einer fibrösen Geschwulst auf der linken Seite der Epiglottis mit Erfolg geübt worden ist. In neuester Zeit hat B. von Langenbeck[3]) die Pharyngotomia subhyoidea wiederholt gemacht und die Vermuthung ausgesprochen, dass dieselbe unter den Kehlkopfoperationen eine hervorragende Stelle einzunehmen bestimmt sei, weil sie für gewisse Fälle allein die Möglichkeit biete den Erstickungstod abzuwenden und zugleich gründliche Heilung herbeizuführen.

Den Angaben von Langenbeck zufolge wird der Hautschnitt in der Länge von 5—6 Cent. parallel mit dem unteren Rande des Zungen-

1) *Traité d'anatomie descriptive.* Paris 1819. Tome II. p. 402.
2) *Gazette des Hôpit.* 1859. N. 103.
3) Berliner klinische Wochenschrift 1870. No. 2 und 3.

beines quer über den Hals geführt. Nachdem die oberflächliche Binde getrennt und die MM. sterno-hyoidei durchschnitten worden sind, soll man das Lig. thyreo-hyoideum medium mit stets senkrecht geführten Schnitten spalten. Indem das Ligament hinter der concaven Fläche des Zungenbeinkörpers in die Höhe steigt, um sich an den oberen Rand dieses Knochens anzuheften, so müsse man sich hüten, nicht (!) unter das Zungenbein zu gelangen, vielmehr die zuerst eingeschlagene Richtung in die Tiefe streng einhalten. Da nun aber nach unseren obigen Darlegungen die Schleimhaut zwischen Zungenwurzel und Kehldeckel niemals unter das Niveau des Os hyoideum herabreicht, wird es kaum einer weiteren Ausführung bedürfen, dass nur mit derjenigen Abtheilung der vorderen Seite des Kehldeckels, welche den Körper des Zungenbeines überragt, die Schleimhaut in Berührung kommt. Sie wird vom ganzen, abwärts vom oberen Rande des Zungenbeines sich ausbreitenden Gebiete durch die elastische Membrana hyo-epiglottica scharf geschieden, so dass ihre Trennung und die Möglichkeit den unverletzten Kehldeckel durch die Wunde hervorzuziehen, nur dadurch erreichbar sind, dass der Schnitt hinter dem Körper des Zungenbeines entlang seinem oberen Rande zuerst durch das Lig. hyo-thyreoideum medium, dann durch die Membrana hyo-epiglottica und die Schleimhaut an der hinteren Grenze des Bodens der Mundhöhle geführt, also das sog. Vestibulum pharyngis[1]) eröffnet und der Kehldeckel von der Zungenwurzel getrennt wird. Dieser Anordnung entspricht Malgaigne's[2]) Operationsverfahren vollständig, wenn er im Widerspruche mit Langenbeck ausdrücklich bemerkt, dass man die Spitze des Bistouri's nach hinten und oben zu leiten habe, um nicht blos die Membrana thyreo-hyoidea, sondern auch dasjenige elastische Gewebe zu trennen, welches vom Zungenbeinkörper zum Kehldeckel da ausstrahlt, wo er sich über diesen Knochen erhebt. Diesen Angaben muss ich noch den aus eigener Erfahrung bei der in Gemeinschaft mit meinem verehrten Collegen V. von Bruns vorgenommenen Operationsübung an der Leiche geschöpften Rathschlag beifügen, dass man sich ja nicht knapp an den oberen Rand des Zungenbeinkörpers zu halten, vielmehr ein klein wenig von ihm entfernt dem Messer die Richtung nach hinten und oben zu geben habe. Wenn man dies unterlässt, setzt man sich, bei der während der natürlichen Lage der Theile fast nur als Falz erscheinenden Umschlagstelle zwischen der

1) Vgl. H. Luschka, Der Schlundkopf des Menschen. Tübingen 1868. S. 13.
2) *Traité d'anatomie chirurgicale.* Paris 1838. Tome II. p. 61.

Schleimhaut des Kehldeckels und der Zunge, der Gefahr aus in die Drüsensubstanz der Wurzel des letzteren Organes einzudringen und so in ganz falsche Bahnen zu kommen.

Die hintere Wand des Interstitium thyreo-hyo-epiglotticum wird im mittleren Bezirke durch die dem Lig. hyo-thyreoideum medium zugekehrte Seite des Knorpels der Epiglottis, rechts und links an der oberen Grenze durch die Plica pharyngo-epiglottica, weiter unten durch das vordere lateralwärts allmälig zurückweichende Ende der Plica ary-epiglottica zu Stande gebracht. Das in der Richtung nach vorn reichlicher werdende submucöse Gewebe dieser Falten setzt sich ohne Unterbrechung in den Zellstoff fort, welcher das Interstitium hauptsächlich erfüllt. Damit erklärt sich unter Anderem die Möglichkeit, dass sich eine im Parenchyme jener Falten stattfindende Ansammlung von Eiter dicht hinter die Membrana thyreo-hyoidea Bahn brechen und von ihr aus entleert werden kann. Andererseits wird es durch diesen Zusammenhang des Parenchyms der Plicae ary-epiglotticae aber auch erklärlich, wie bei Selbstverwundungen und chirurgischen Operationen, welche bis in das genannte Interstitium vordringen, durch Blutergüsse in ihr Zellstofflager oder durch entzündliche Infiltrationen desselben jene Schleimhautfalten in voluminöse, schlotternde Geschwülste umgewandelt werden und so eine Verschliessung der Stimmritze bewirken können. Der von Langenbeck gegebene Rath der Pharyngotomia subhyoidea die prophylactische Tracheotomie vorauszuschicken, muss demgemäss als eine in der Natur der anatomischen Verhältnisse tief begründete Vorsichtsmaassregel anerkannt werden.

Die im sagittalen Durchschnitte ungefähr prismatisch geformte, gegen ihre lateralen Grenzen an Tiefe allmälig abnehmende Höhle des Interstitium thyreo-hyo-epiglotticum ist mit einem verschiedenartigen Inhalte erfüllt. Derselbe wird hauptsächlich von einem fettreichen Zellstoffe gebildet, welcher eine leichte Verschiebbarkeit der von ihm auseinander gehaltenen Theile gestattet und sich noch hinter den Schildknorpel herab zwischen ihn und die Muskulatur hereinschiebt.

In diesem Zellstofflager findet die Ausbreitung von Zweigen der Art. laryngea superior, sowie von Venen statt, welche die Membrana thyreo-hyoidea theilweise durchbohren. Ausserdem sind an der vorderen Seite des Knorpels der Epiglottis in dasselbe acinöse Schleimdrüsen eingebettet, deren Ausführungsgänge in das Vestibulum laryngis münden. In der Regel fehlt

es in diesem Zellstofflager auch nicht an etlichen kleinen Schleimbeuteln, welche unter Umständen eine hygromatöse Entartung erfahren und so zu Cystengeschwülsten von wechselndem Umfange werden können, die sich, was übrigens auch bei den colloid entarteten Drüsen möglich ist, in der Richtung nach oben entwickeln und so vor der Pars suprahyoidea des Kehldeckels zu Tage treten können [1]).

2. Die Regio thyreoidea.

Diese Gegend begreift denjenigen kleinen Bezirk des Halses in sich, welcher der Ausbreitung des Schildknorpels entspricht. Bei kräftig ausgeprägtem männlichen Typus springt derselbe medianwärts in Gestalt einer nach abwärts sich allmälig verlierenden stumpfen Kante mehr oder weniger stark hervor, indessen er am kindlichen Halse und beim weiblichen Geschlechte keine irgend bemerkenswerthe Detailmodellirung bedingt. Der überwiegende Theil dieser Provinz, nämlich derjenige, welcher zwischen den beiden Musculi omo-hyoidei liegt, greift in die Zusammensetzung der Regio jugularis ein, während auf jeder Seite das hintere Drittel als mediale Wand des Trigonum carotideum erscheint. Insoweit der Schildknorpel dieser letzteren Provinz des Halses angehört, wird er vom Musc. thyreo-pharyngeus umfasst und in zweiter Linie vom oberen Ende des Seitenlappens der Schilddrüse in wechselndem Umfange berührt.

Die Aussenseite des Schildknorpels wird aber noch in mannigfacher Weise verhüllt, ohne dass jedoch eine gleichmässige Vertheilung der weichen Gebilde obwaltet. Ausser der Haut und den beiden Musculi subcutanei colli sind es die Musculi thyreo-hyoidei, die Omo-hyoidei sowie die Musculi sterno-hyoidei, welche den Knorpel, einander theilweise deckend, überschreiten. Die einander zugekehrten Ränder des letzteren Muskelpaares und die noch weiter von einander abstehenden medialen Ränder der Musculi subcutanei colli lassen den mittleren Bezirk des Knorpels in der durchschnittlichen Breite von 1 Cent. frei, so dass er hier gewöhnlich, d. h. wenn kein in der Mittellinie verlaufendes Cornu medium der Schilddrüse existirt, nur durch die Haut und Fascie bedeckt wird. Darauf beruht die

1) Vgl. H. Luschka, Das Hygroma hyo-epiglotticum. Archiv für path. Anatomie etc. Band XXX. Berlin 1864. S. 234.

zuerst von J. N. Czermak[1]) hervorgehobene Möglichkeit der sogenannten Durchleuchtung des Larynx, welche sich darin ausspricht, dass durch den Kehlkopfspiegel die Stimmbänder in rothem Schimmer gesehen werden, wenn man bei zart gebauten Menschen concentrirtes Licht auf die Kehlkopfgegend fallen lässt. Nach den von V. v. Bruns[2]) gemachten Erfahrungen kann jedoch dieser Durchleuchtung kaum ein praktischer Werth beigelegt werden, indem durch sie keine irgend nutzenbringende Wahrnehmung etwa vorhandener krankhafter Veränderungen in der die Kehlkopfshöhle vorn begrenzenden Wandung möglich ist.

Mit Blutgefässen steht die Aussenseite des Schildknorpels regelmässig, jedoch meist nur indirect, in mehrfacher Beziehung, indem er von der Art. thyr. superior da berührt wird, wo sie im Begriffe ist, dem oberen Rande der Schilddrüse zu folgen, und ausserdem über die Seitenplatte die Art. crico-thyreoidea auf dem Musc. thyreo-hyoideus schräg medianwärts herabsteigt. Bei der Existenz eines Cornu medium der Schilddrüse, oder wenn eine Glandula thyreoidea accessoria oberhalb der Incisura superior des Schildknorpels angebracht ist, dann steigen über diesen Zweige der Arteria crico-thyreoidea auch in die Höhe, um in jenen Drüsenportionen ihre Ausbreitung zu erfahren. Von Venen kommt hier in der Regel nur die Subcutanea colli in Betracht, welche über den Sterno-hyoideus herabsteigt und nicht selten eine beträchtliche Dicke besitzt. Die Nerven sind in der Regio thyreoidea, wenn man von den zarten Ausbreitungen der Nervi subcutanei colli absehen will, nur durch den äusseren Ast des Nerv. laryng. superior vertreten, welcher schräg über den Musc. thyreo-pharyngeus herabsteigt und schliesslich unter das obere Ende des Musc. sterno-thyreoideus zu liegen kommt, von wo er pinselförmig in den Musc. crico-thyreoideus ausstrahlt.

Das, was vom Schildknorpel umfasst wird, entspricht dem grössten Theile der inneren Einrichtung des Kehlkopfes, indem er die Pyramidenknorpel, fast die ganze Platte der Cartilago cricoidea, das untere Segment der Wandung des Vestibulum laryngis, die falschen und die wahren Stimmbänder, die Morgagni'schen Taschen, sowie beinahe die sämmtlichen inneren Kehlkopfmuskeln von vorn und von den Seiten her umgibt. Hinter diesen vom Schildknorpel bedeckten Kehlkopfgebilden dehnt sich der grösste Theil des Cavum laryngo-pharyngeum des Schlundkopfes aus, dessen vordere Wand

1) Der Kehlkopfspiegel und seine Verwerthung für Physiologie und Medizin. Leipzig 1860. S. 21.
2) Die Laryngoskopie und die laryngoskopische Chirurgie. Tübingen 1865. S. 111.

hier fast lediglich nur durch eine der Detailmodellirung des nach hinten schauenden Kehlkopfumfanges sich anschmiegende Schleimhaut gebildet wird. Ausserhalb des Zustandes der Deglutition bildet diese Schleimhaut mit der hinteren Schlundkopfwand im mittleren, der Platte des Ringknorpels entsprechenden Bezirke eine enge Spalte, im Uebrigen aber zwei Buchten, welche hinter den Pyramidenknorpeln, um ihrer Bewegung nicht hinderlich zu sein, zu einem stets offen bleibenden Raume unter sich zusammenfliessen.

Für gewisse Eingriffe in die Regio thyreoidea ist eine genaue Kenntniss der vorderen Insertion der Stimmbänder, sowie der Morgagni'schen Taschen vom grössten Interesse. In dieser Beziehung müssen aber zwei Operationsverfahren mit Rücksicht auf die anatomische Grundlage näher in's Auge gefasst werden, von welchen die eine schon längst bekannt und wiederholt am lebenden Menschen geübt, indessen die andere Operation von mir ausgedacht und nur an der Leiche ausgeführt worden ist.

a. Die Laryngotomia thyreoidea medialis. Von P. J. Desault[1]) wurde dieser Operationstypus zuerst zum Zwecke der Entfernung eines fremden Körpers in Vorschlag gebracht, aber auch von ihm schon an die Möglichkeit erinnert, durch denselben einen Kehlkopfpolypen entfernen zu können. In Wirklichkeit ist dies jedoch erst von C. H. Ehrmann[2]) geschehen, welcher seine Operation zum Behufe der Entfernung einer polypösen Excrescenz des linken Stimmbandes nach der Methode ausgeführt hat, welche durch Desault vorgezeichnet worden ist. Nach ihr hat man genau in der Mittellinie zuerst die angespannte Haut und Fascie zu trennen und dann nicht blos den Schildknorpel vom oberen Ausschnitte bis zum unteren Rande zu spalten, sondern den Schnitt noch bis zum Bogen des Ringknorpels fortzusetzen. Indem derselbe in seiner ganzen Länge bis in die Kehlkopfshöhle vordringt, wird man das Lig. thyreo-epiglotticum und die mit seinem Gewebe continuirliche mediale Insertion der elastischen Membran des unteren Kehlkopfraumes, endlich die Schleimhaut so zu trennen haben, dass der Schnitt genau zwischen die vorderen, ein wenig oberhalb des Halbirungspunktes der Mittellinie des Schildknorpels sich inserirenden Enden der Stimmbänder fällt. Taf. II. Fig. II.

b. Die Laryngotomia thyreoidea lateralis. Diese Operation geht, wie die vorige, selbstverständlich von der Voraussetzung aus, dass

1) *Oeuvres chirurgicales.* Paris 1801. Tome II. p. 279.
2) *Laryngotomie pratiquée dans un cas de polyp du larynx.* Strasbourg 1841.

man sich durch die laryngoskopische Untersuchung von der Existenz, vom Sitze und der Beschaffenheit einer in die Kehlkopfshöhle vorragenden Neubildung überzeugt und zureichende Gründe hat, nicht von der Mundhöhle aus unter Leitung des Kehlkopfspiegels die Entfernung derselben anzustreben. Die seitliche Laryngotomia thyreoidea dürfte aber dann ihre Anwendung finden können, wenn die Neubildung in einer Morgagni'schen Tasche wurzelt, und ihre Beseitigung aus verschiedenen Ursachen durch die mediane Laryngotomia thyreoidea nicht rathsam erscheint, oder die mechanische Behinderung der Athmung und Stimmbildung in einer auf operativem Wege entfernbaren Degeneration der Wandung des Ventriculus Morgagnii begründet ist.

Die Operation bezweckt die Entblössung und Eröffnung der Morgagni'schen Tasche, ohne das Stimmband mit seinem Muskel der Gefahr einer Verletzung auszusetzen. Der Ventriculus Morgagnii erscheint aber als eine auf jeder Seite des Kehlkopfes gleich beschaffene, mit Drüsen reich besetzte, einen kegelähnlichen Sack bildende Schleimhaut-Ausstülpung, deren mediale Wand aus der sich nach aussen umrollenden Schleimhautlamelle des Taschenbandes in der Art hervorgeht, dass die Tasche zwischen den beiden Blättern der Plica ary-epiglottica eine Ausstülpung in der Richtung nach vorn und oben darstellt. Ueber die Faserung des Musc. thyreo-arytaenoideus externus und thyreo-epiglotticus erhebt sich das blinde Ende der Tasche bis in die Nähe des oberen Randes der Seitenplatte des Schildknorpels, wobei es nur von lockerem, fettreichem Zellstoffe umgeben ist. Die Längenaxe der Tasche verläuft etwa in der Richtung einer verticalen Linie, welche man sich auf die Grenze zwischen erstem und zweitem Viertel des horizontalen Abstandes zwischen Incisura thyreoidea superior und hinterem Rande des Schildknorpels gezogen denkt. Jene Verticale bezeichnet zugleich die Schnittrichtung für die laterale Laryngotomia thyreoidea, bei deren Ausführung man die Haut, den Musc. subcut. colli, den Musc. sternohyoideus zu trennen, sodann den Schildknorpel vom oberen bis zum unteren Rande zu spalten, oder bei vorhandener Verknöcherung mit einer ganz kleinen Plattsäge zu trennen hat, was vielleicht am besten auf einer Hohlsonde geschieht, welche vom unteren Rande des Knorpels aus hinter denselben geschoben wird. Nachdem die Schnittränder des Knorpels mit stumpfen Haken auseinander gezogen sind, kommt das obere Ende der Morgagni'schen Tasche so zum Vorscheine, dass es keine Schwierigkeit hat, von demselben

aus ihre seitliche Wand bis in das Niveau der oberen Fläche des Stimmbandes zu spalten.

3. Die Regio crico-thyreoidea.

Obwohl diese kleine, für die Herstellung eines unter Umständen erforderlichen künstlichen Luftweges so bedeutungsvolle Provinz am unzerlegten Halse keine irgend sichtbare Ausprägung erfährt, kann sie gleichwohl mit Sicherheit durch Betastung ausgemittelt werden. Sie erscheint nach aussen hin als ein weich sich anfühlendes Interstitium, welches zwischen der mittleren, leicht ausgeschweiften Abtheilung des unteren Randes der Cartilago thyreoidea und dem Bogen des Ringknorpels bis zu derjenigen Stelle seitlich sich ausbreitet, wo der obere Rand des letzteren mit dem unteren des Schildknorpels sich kreuzt. Das in transversaler Richtung annähernd elliptisch geformte Interstitium crico-thyreoideum besitzt am männlichen Kehlkopfe durchschnittlich eine Breite von 2 Centimeter und eine nach beiden Seiten hin allmälig abnehmende Höhe, welche sich in der Mittellinie auf 1 Centimeter beläuft.

Als wesentliche Grundlage dieses kleinen Kehlkopfgebietes muss derjenige durch seine Stärke ausgezeichnete, mässig nach rückwärts ansteigende Abschnitt der Membrana laryngis elastica betrachtet werden, welcher seit alter Zeit als „Lig. conoideum s. crico-thyreoideum medium“ bekannt ist. Mit seinem oberen schmaleren, etwa 8 Mm. breiten Ende heftet sich dasselbe an den unteren Rand des Schildknorpels an, während es in entgegengesetzter Richtung mit dem oberen Rande des Bogens der Cartilago cricoidea in Verbindung tritt und, von vorn her betrachtet, mindestens dreimal so breit als das obere Ende erscheint. Die so bedeutende Ungleichheit der beiden Enden beruht aber darauf, dass diejenige Faserung, welche dem rechten und dem linken Drittel seines unteren Endes angehört und sich in weiterer Folge entlang dem ganzen Bogen des Ringknorpels fortsetzt, die Anheftung nicht am unteren Rande des Schildknorpels erfährt, sondern unter diesem weg sich der Mittelebene zuneigt, um schliesslich an der Begrenzung der Stimmritze Theil zu nehmen. Hiemit steht es denn auch im Einklange, dass die Seitenränder des Lig. conoideum die Bedeutung leicht concaver Umbiegungsstellen haben, welche den Uebergang der fron-

talen Richtung desselben in die annähernd sagittale Stellung der sogenannten Stimmmembranen bezeichnen.

Von beiden Seiten her wird die elastische Grundlage des Interstitium crico-thyreoideum dadurch auf ein kleineres, nach unten spitz auslaufendes Feld reduzirt, dass die Musculi crico-thyreoidei über dieselbe weg einen nach aufwärts divergirenden Verlauf nehmen. Ausnahmsweise ist das Lig. conoideum aber auch zwischen diesen Muskeln nicht frei, sondern dasselbe kann durch ein Cornu medium der Schilddrüse oder durch eine aus der Abschnürung desselben hervorgegangene Glandula thyreoidea accessoria, aber auch durch einen anomalen Musc. thyreoideus transversus bedeckt werden.

Mit dem Interstitium crico-thyreoideum stehen sowohl arterielle als auch venöse Gefässe, nämlich die Vasa crico-thyreoidea in Beziehung, welche bei Ausführung der Laryngotomie wohl berücksichtigt werden müssen. Die bei geregelten Verhältnissen nur ½ Mm. dicke Art. crico-thyreoidea zieht schräg über das untere Ende des Musc. thyreo-hyoideus medianwärts herab und spaltet sich in zwei Aestchen, von welchen sich das eine neben dem Musc. crico-thyreoideus um den unteren Rand des Schildknorpels herumbiegt, um mit dem dickeren Endzweige der Laryngea superior eine schlingenförmige Anastomose zu bilden, das andere Aestchen mit dem gleichnamigen der entgegengesetzten Art. crico-thyreoidea zu einem kurzen gemeinsamen Stämmchen zusammenfliesst, welches das Lig. conoideum im Bereiche seines oberen Drittels durchbohrt. Dieses gemeinsame Stämmchen wird aber auch bisweilen gänzlich vermisst, so dass die Art. crico-thyreoidea nach Abgabe eines Zweiges an das Perichondrium der Cartilago thyreoidea und an den Musc. crico-thyreoideus nur zur Anastomosirung mit der Laryngea superior ihrer Seite verwendet wird. Eine praktische Wichtigkeit haben diejenigen besonders von W. Gruber[1]) eingehend geschilderten, wie es scheint, nicht seltenen Fälle, in welchen die Art. crico-thyreoidea aus dem oberen, dem Laufe des concaven Randes der Schilddrüse folgenden Aste der Thyreoidea superior hervorgeht, oder wo jene Ader dieses Gefäss gewissermaassen vertritt. Eine solche, mitunter bis zu 2‴ dicke Arterie verläuft bald quer über das Lig. conoideum, bald kreuzt sie sich mit ihm in schiefer Richtung, um sich in dem gegenüberliegenden Schilddrüsenlappen auszubreiten, oder die Ader kann sich auch vor dem

1) Medicinische Jahrbücher des kais. königl. österreichischen Staates. Jahrgang 1845. S. 139.

Lig. conoideum unter einem rechten Winkel umbeugen, um ihren Verlauf zum Isthmus der Schilddrüse herab fortzusetzen. Die Venen entsprechen im Allgemeinen dem Laufe der Arterien; doch muss daran erinnert werden, dass die beiderseitige Vena crico-thyreoidea ihr Blut bisweilen in ein mittleres unpaariges Stämmchen ergiesst, welches in der Mittellinie herabsteigt, um sich in die Anastòmose einzusenken, welche am oberen Rande des Isthmus der Schilddrüse aus dem Zusammenflusse der Venae thyreoideae superiores hervorgeht.

Angesichts dieser in keinem Falle voraus zu bestimmender Gefässanomalieen wird man es als erste Regel bezeichnen müssen, der Bildung des Hautschnittes die genaueste Exploration des Interstitium crico-thyreoideum folgen zu lassen und namentlich zu ermitteln, ob kein grösseres pulsirendes Gefäss in der Schnittrichtung seinen Verlauf nehme. Man wird es nicht unterlassen dürfen, mit stumpfen Haken jede Art von Gefäss aus der Stelle zu verschieben, an welcher man das Lig. conoideum zu spalten gedenkt. Bei der durchschnittlich 1 Mm. betragenden Dicke und der Festigkeit dieses Bandes wird der Einstich immerhin mit einiger Gewalt geschehen müssen, damit nicht etwa nur die Schleimhaut abgedrängt, sondern die Eröffnung des Luftweges, also hier des unteren Kehlkopfraumes auch wirklich vollzogen werde.

4. Die Regio cricoidea.

Indem die oberen zwei Drittel der Platte des Ringknorpels hinter der Cartilago thyreoidea liegen, kann davon keine Rede sein, dass vom topographischen Gesichtspunkte aus diese Provinz des Kehlkopfes den ganzen Ringknorpel in sich begreift. Sie hat vielmehr nur den nach beiden Seiten hin allmälig an Höhe zunehmenden Ring, sowie dasjenige etwa ihrem unteren Drittel entsprechende Segment der Platte dieses Knorpels zur Grundlage, welche abwärts von der Horizontalebene sich befindet, welche man sich durch die freien Enden der unteren Hörner des Schildknorpels gelegt denkt. Gegenüber der Schwäche der vorderen Spange des Ringknorpels bildet die durch ihre Höhe und viel beträchtlichere Dicke ausgezeichnete Platte desselben einen kräftigen Widerhalt, der namentlich dann bemerklich wird, wenn man den Knorpel in der vorderen Mittellinie spaltet und den Versuch macht, die Schnittränder von einander zu entfernen. Der gespaltene

Knorpelbogen besitzt eine federnde Eigenschaft, so dass die Schnittränder wieder einander sich nähern, wenn die sie entfernende Gewalt nachlässt. Dieser Umstand scheint Hyrtl[1]) zur Behauptung veranlasst zu haben, dass es aus anatomischen Gründen verwerflich sei, bei der Laryngo- oder Tracheotomie den Schnitt durch den Bogen des Ringknorpels fortzusetzen. Allein die chirurgische Erfahrung hat diese Einwendung nicht zu rechtfertigen vermocht, vielmehr hat dieselbe gelehrt, dass das Offenhalten der Wunde durch Haken und Canüle keineswegs eine so gewaltsame Zerrung verursacht, dass sie nicht längere Zeit hindurch ertragen werden könnte.

Der vom Schildknorpel nicht umfasste Theil der Cartilago cricoidea ist in der Regel nur in der Mitte seines Bogens frei von Fleischfasern, indem er rechts und links bis zum Unterhorne des Schildknospels durch den Musc. crico-thyreoideus, überdies vom Ursprunge des Crico-pharyngeus sowie an der hinteren Seite seiner Platte vom Musc. crico-arytaenoideus posticus unmittelbar bedeckt wird.

Eine ausser durch Haut und Fascie bewerkstelligte Verhüllung auch der Mitte des Bogens der Cartilago cricoidea kommt nur in Ausnahmsfällen und zwar bald durch einen anomalen Muskel, bald durch einen Theil der Schilddrüse vor. In ersterer Hinsicht ist zu bemerken, dass als grosse Seltenheit ein Musc. thyreo-trachealis vorkommt, der bei vollkommener Entwickelung aus zwei platten, hinter dem unteren Rande des Schildknorpels entspringenden Portionen besteht, die vor der Mitte des Bogens der Cartilago unter spitzem Winkel unter sich zusammenfliessen, um mit feinen Sehnenfädchen pinselförmig in den vorderen Umfang der Luftröhre auszustrahlen. Bei der Laryngo-Tracheotomie darf es nicht ausser Acht gelassen werden, dass ein Cornu medium der Schilddrüse bisweilen so genau in der Mittellinie verläuft, dass es den ganzen zwischen den Musculi crico-thyreoidei befindlichen Zwischenraum in Anspruch nimmt. Taf. I. Fig. II. 5.

1) Handbuch der topographischen Anatomie. Vierte Aufl. Bd. I. S. 464.

Zweiter Abschnitt.

Die äussere und die innere Configuration des Larynx.

Im Allgemeinen muss der Kehlkopf als eine unregelmässig geformte, dem Durchgange der Luft dienende Kapsel angesprochen werden, an deren theils knorpelige, theils membranöse Wände die Bedingungen für die Erzeugung des Klanges geknüpft sind. Insofern die äussere Gestaltung des Organes nicht mit den Formverhältnissen seiner Höhle übereinstimmt, vielmehr zwischen beiden sehr wesentliche und überraschende Differenzen obwalten, müssen zu Gegenständen gesonderter Betrachtung gemacht werden:

1. Die äussere Configuration des Larynx.

Den allgemeinen Umrissen nach erscheint der Kehlkopf überwiegend, d. h. insoweit sein Exterieur durch den Schildknorpel beeinflusst wird, dreiseitig geformt, wobei man jedoch von gewissen Vertiefungen seines hinteren Umfanges absehen muss. Dadurch, dass der Umfang des Organes nach unten allmälig abnimmt und schliesslich annähernd cylindrisch wird, kann ihm in dieser Beziehung auch eine trichterähnliche Form zugeschrieben werden. Seine einander entgegengesetzten Seiten sind übrigens so ungleich beschaffen, dass sie einer gesonderten Schilderung bedürfen.

Der vordere Umfang des Larynx zerfällt in eine untere und in eine obere Abtheilung, von welchen die erstere der Körperoberfläche so nahe gerückt ist, dass am abgemagerten Halse ihre Form schon durch die Haut hindurch einigermaassen ausgeprägt erscheint, während die obere Abtheilung sich der äusserlichen Betrachtung gänzlich entzieht. Im grössten Theil ihrer Höhe zeigt die untere Hälfte des vorderen Kehlkopfumfanges zwei, bald mehr bald weniger plane, sowohl nach unten als auch gegen die vordere Mittellinie convergirende Seitenhälften, welche in der letzteren

Richtung entweder, wie beim Manne, unter einem spitzen Winkel, oder, wie beim weiblichen und kindlichen Kehlkopfe, bogig unter sich zusammenfliessen. Während nach unten diese Abtheilung allmälig der cylindrischen Form sich nähert, ist höher oben die Grenze zwischen vorn und hinten durch einen deutlichen abgerundeten Rand bezeichnet.

Wie schon aus der Topographie des Larynx hervorgeht, erstreckt sich derselbe viel weiter nach oben, als man nach seiner Betrachtung von aussen her anzunehmen geneigt sein möchte. Von seiner in der Mittellinie gemessenen Länge wird nämlich ungefähr die obere Hälfte durch den Kehldeckel gebildet, dessen untere $^3/_5$ hinter der Membrana thyreo-hyoidea und dem Zungenbeinkörper, also von vorn her ganz verborgen sind, während das übrige Segment als Pars supra-hyoidea jenen Knochen überschreitet und in wechselnder, durchschnittlich 11 Mm. betragender Länge das hintere Ende des Bodens der Mundhöhle frei überragt. Die den Kehldeckel im engeren Sinne darstellende Pars supra-hyoidea der Epiglottis ist der einzige an seiner vorderen Seite freie Theil des Larynx, welcher unter gewöhnlichen Verhältnissen übrigens am lebenden Menschen nur durch den Kehlkopfspiegel zur Ansicht gebracht werden kann. Während der Kehldeckel, welcher im aufgerichteten Zustande in dem Grade schräg nach oben ansteigt, dass er allmälig bis zu 2 Centimeter hinter die Frontalebene zurückweicht, die man sich durch die Incisura thyreoidea superior gelegt denkt, an seiner vorderen Seite in eine Pars infra- und supra-hyoidea zerfällt, setzt sich derselbe an seiner hinteren in ganzer Höhe freien Fläche ohne Grenze vom oberen Ende unter allmäliger Verschmälerung zum unteren fort. Bei derjenigen Stellung des Kehldeckels, welche die Ruhelage desselben bezeichnet und mit der ruhigen Lage der Zunge auf dem Boden der Mundhöhle concurrirt, findet eine derartige Rückwärtslagerung desselben statt, dass sie im Momente des Schlingens nur noch wenig vermehrt zu werden braucht, um die obere Mündung der Kehlkopfshöhle zu schliessen und das Eindringen von Schlingsubstanz in dieselbe vollständig zu verhindern.

Wie die Grösse, so ist auch die Form des freien Theiles der Epiglottis nicht geringen Schwankungen unterworfen. Im allgemeinen kann man ihre beiden Flächen als Sattelflächen bezeichnen, welche sich aber in der Art umgekehrt verhalten, dass die hintere Fläche von rechts nach links concav, von oben nach unten convex, die vordere Oberfläche von

oben nach unten concav und von rechts nach links convex ist. In Ausnahmsfällen bietet die Pars supra-hyoidea des Kehldeckels nicht diese Verhältnisse der Krümmung ihrer Flächen dar, sondern dieselbe erscheint bisweilen wie von beiden Seiten her nach rückwärts umgeklappt, so dass ihre hintere Fläche eine schmale longitudinale Rinne darstellt. (Taf. I. Fig. V.) In der Regel ist der freie Rand in der Mitte seines oberen Endes leicht ausgeschweift, so dass eine mediane Kerbe sich zwischen zwei abgerundeten Ecken befindet, während nur selten die Mitte des oberen Endes in eine Spitze ausläuft. Im Uebrigen ist der obere freie Rand meist saumartig dünn und nach vorn ein wenig umgekrämpt, seltener zu einem rundlichen Wulste verdickt, welcher sehr wechselnde Grade seiner Stärke erreichen kann. Mag übrigens die Epiglottis so lang sein, als sie will und was immer für eine Form besitzen, nach den Erfahrungen C. L. Merkel's[1]) reicht sie nie auch bei Schluss des Kehlkopfes so weit nach hinten, dass sie die gegenüberliegende Wand des Pharynx berührte. Ihr oberer Rand steht immer noch einige Linien von derselben ab.

Die hier allein in Betrachtung kommende vordere Seite des Kehldeckels wird, insoweit sie frei und der Wurzel der Zunge zugekehrt ist, von einer Schleimhaut überzogen, welche durch ein höchst lockeres Zellgewebe leicht verschiebbar mit der elastischen Unterlage verbunden ist. In der Mittellinie erhebt sich dieselbe zu einem allmälig niedriger werdenden Fältchen — plica glosso-epiglottica media —, in welche das gleichnamige elastische Band eingeschlossen ist, indessen an den rechten und linken Seitenrand der Epiglottis die Plica pharyngo-epiglottica anstösst, eine nach aufwärts concave Falte, welche, vor dem Arcus pharyngo-palatinus mit ihm sich kreuzend, gegen die Tonsille emporsteigt und sich unmerklich in der Seitenwand des Schlundkopfes verliert. Zwischen dem Anfange der mittleren und dem Ende dieser seitlichen Falte ist die Schleimhaut zu einer Grube — fossa glosso-epiglottica s. vallecula — vertieft, welche, wenn nicht regelmässig, doch sehr häufig lateralwärts durch ein reines, gegen die Mittellinie concaves Schleimhautfältchen — plica glosso-epiglottica lateralis — eine scharfe Abgrenzung erfährt.

Der hintere Umfang des Larynx erscheint als die dem Cavum

1) Die Funktionen des menschlichen Schlund- und Kehlkopfes. Leipzig 1862.

pharyngis zugekehrte Seite desselben, so dass er also theilweise insofern zugleich die vordere Wand des Schlundkopfes darstellt, als die Schleimhaut des letzteren Organes gewisse in jener Richtung sich ausbreitende Bestandtheile des Kehlkopfes bis zu seinem Ostium pharyngeum überzieht. Hinsichtlich ihrer Detailmodellirung bietet diese hintere Seite des Kehlkopfes ein mittleres unpaariges Gebiet und zwei seitliche unter sich übereinstimmende Provinzen dar.

Das **mittlere** hintere Kehlkopfgebiet begreift den Eingang in den Larynx und nach abwärts von demselben zwei Flächen in sich, welche entweder ohne alle Grenze oder unter Bildung eines stumpfen transversalen Wulstes ineinander übergehen und nach Verschiedenheit ihrer wesentlichen Zusammensetzung als Regio arytaenoidea und als Regio cricoidea posterior näher bezeichnet werden können.

Der Introitus s. ostium pharyngeum laryngis ist die steil nach hinten abfallende obere Mündung der Kehlkopfshöhle. Sie hat im Allgemeinen die Form eines sehr in die Länge gezogenen Ovals, welches mit seinem schmaleren unteren Ende in ein verticales, in der Mittellinie der hinteren Kehlkopfwand herabsteigendes Spältchen — rimula s. incisura interarytaenoidea — ausläuft. Die Begrenzung der bei gewöhnlicher Athmung trapezförmigen Rachenmündung des Kehlkopfes bildet vorn und oben der freie Rand der Epiglottis, auf jeder Seite hauptsächlich der freie mehr oder weniger zugeschärfte Rand der Plica ary-epiglottica, welcher durch ein über ihn vorspringendes Knötchen — tuberculum Wrisbergianum — in zwei leicht ausgeschweifte, medianwärts concave Segmente getheilt wird, von denen das vordere ungefähr drei Viertel der gesammten Länge jenes Randes in Anspruch nimmt. An der unteren Grenze der Plica ary-epiglottica, also da, wo die Rimula beginnt, erhebt sich ein zweites Knötchen — tuberculum Santorinianum — als Relief des stumpfen Winkels, unter dessen Bildung das aufsteigende Stück des Santorinischen Knorpels in das absteigende übergeht, welches letztere sowie das Lig. jugale zugleich als Grundlage der Rimula zu betrachten sind.

Die Grösse und Form der Rachenmündung des Kehlkopfes sind, von Alter, Geschlecht und Individualität abgesehen, einem sehr bedeutenden vorübergehenden Wechsel unterworfen, welcher von der jeweiligen Stellung des Kehldeckels und der Pyramidenknorpel abhängt. Ihre grösste Weite, welche annähernd dem Zustande in der Leiche entspricht, zeigt die Mün-

dung im Leben während einer tiefen Inspiration, wobei ihre Länge beim Manne von der Mitte des freien Endes der Epiglottis bis zum Tuberculum Santorini durchschnittlich $3^1/_2$ Cent., ihre in der Mitte der Plicae ary-epiglotticae gemessene Breite 2 Cent. beträgt. Die in der Ruhelage der Theile ein enges, durchschnittlich 6 Mm. langes Spältchen darstellende Incisura interarytaenoidea kann durch gewisse Stellungen der Pyramidenknorpel, wobei sich die Tubercula Santorini mehr oder weniger weit von einander entfernen, in eine flache Kerbe von verschiedener Länge umgewandelt werden, und daher an der Gesammtform der Rachenmündung des Larynx einen sehr wechselnden Antheil nehmen. Beim Angeben hoher Töne und bei Würgbewegungen verengert sich die gesammte Rachenmündung des Larynx sowohl in longitudinaler als auch in transversaler Richtung, und kann sogar nach den Erfahrungen von V. v. Bruns[1]) bis auf eine enge mediane Spalte reduzirt werden, wenn man den Kehldeckel in der Mitte seines freien Randes mit einer Pincette fasst und kräftig nach vorn anzieht.

Während des Aktes der Deglutition legt sich die Epiglottis nach dem Zeugnisse laryngoskopischer Beobachtungen am Menschen und der Versuche an Thieren so über den Eingang des Kehlkopfes hinweg, dass er denselben vollständig bedeckt, wobei der so zugedeckte Abschnitt der Mündung eine dreieckige Form annimmt. Diese deprimirte Stellung des Kehldeckels beruht jedoch nicht oder jedenfalls nur zum kleinsten Theile auf einem activen Vorgange, sondern darauf, dass einerseits das Ende des nach hinten gezogenen Rückens der Zunge auf die ihm zugekehrte Seite des Kehldeckels dicht sich auflegt, und andererseits der Kehlkopf gegen die untere Seite der Epiglottis emporgehoben wird. So sehr man danach geneigt sein könnte, die bezeichnete Stellung des Kehldeckels als eine unerlässliche Bedingung für die normale Weiterbeförderung der Schlingsubstanz zu betrachten, hat doch die Erfahrung den Nachweis geliefert, dass der Verschluss des Ostium pharyngeum laryngis durch die Epiglottis nicht absolut nothwendig ist, um das Eindringen von Schlingsubstanz in die Luftwege zu verhindern, indem diess auch durch gegenseitige Annäherung der Seitenwände des Vestibulum laryngis, also der Plicae ary-epiglotticae und der Cartilagines arytaenoideae vereitelt werden kann.

Den stringentesten Beweis für die Möglichkeit einer ungestörten De-

1) Die Laryngoskopie und die laryngoskopische Chirurgie. Tübingen 1865. S. 83.

glutition auch ohne Antheilnahme der freien Abtheilung des Kehldeckels liefern Fälle von angeborenem und erworbenem Mangel desselben, in welchen ohne Hinderniss flüssige und consistente Substanzen abgeschluckt werden konnten. Ein ungemein lehrreiches Beispiel von beinahe vollständigem angeborenem Mangel des freien Theiles der Epiglottis bei sonst wohl gebautem Körper ist von C. J. Eberth[1]) als zufälliger Befund bei der Section einer 56jährigen an Cholera gestorbenen Frau beobachtet worden, bei der während des Lebens niemals irgend eine Erscheinung sich zeigte, welche auf diese defective, an den gesetzmässigen Typus bei den Vögeln und Amphibien erinnernde Bildung hätte hinweisen können. Ebenso wenig machten sich Residuen destructiver pathologischer Processe bemerklich, als deren Folge man diesen Mangel hätte deuten können, wie denn auch die Anamnese auf keinerlei früher bestandene Kehlkopfkrankheit hingewiesen hat.

Die Stelle, welche der Pars suprahyoidea des Kehldeckels entspricht, ist im vorliegenden Falle (vgl. Taf. I. Fig. VI), dessen nähere Kenntniss ich Herrn Prof. Eberth's gefälliger Mittheilung des Präparates verdanke, durch eine abgerundete, nach oben leicht concave, von glatter Schleimhaut ziemlich lose überzogene Leiste ausgedrückt, deren Grundlage aus dem Zusammenflusse der beiderseitigen Plica pharyngo-epiglottica hervorgegangen ist. Von oben her schliesst sich an jene Leiste ein kurzes, breit auslaufendes Lig. glosso-epiglotticum medium an, wodurch es zur Ausprägung der beiden Valleculae kommt. Mit der convexen Seite jener bogenförmigen Leiste stossen die Plicae ary-epiglotticae so zusammen, dass ihr äusseres Blatt mit in frontaler Richtung auffallend breitem Ende sich in die Schleimhaut der Plica pharyngo-epiglottica fortsetzt, während das innere Blatt hier eine ungewöhnlich tiefe Nische erzeugt. Im Wesentlichen bietet das Ostium pharyngeum dieses Kehlkopfes die Form eines Dreieckes dar, dessen seitliche, anfangs stark ausgeschweifte Schenkel bis zum Beginne der 6 Mm. messenden Rimula herab eine Länge von 16 Mm. besitzen.

Durch Verschwärung erworbener Mangel des freien Abschnittes der Epiglottis wurde in neuerer Zeit durch den Kehlkopfspiegel wiederholt beobachtet. Eine genauere Schilderung eines solchen Falles hat unter anderen Bruns[2]) in der Literatur niedergelegt. Derselbe betrifft ein 12jähriges Mädchen, welches sich nie über Schlingbeschwerden beklagt, aber

1) Archiv für pathol. Anatomie. Bd. 43. Berlin 1868. S. 135.
2) a. a. O. S. 72.

gleichwohl eine totale Zerstörung des Kehldeckels bis zur Zungenfläche herab gezeigt hat, so dass nur noch wenige, kaum linienhohe, in fortschreitender Verschwärung begriffene Reste zu erblicken waren. Bei jedem Schlingversuche konnte an diesem Individuum durch die laryngoskopische Untersuchung die Verschliessung des Einganges in den Kehlkopf durch enges Aneinanderschliessen der Giessbeckenknorpel, sowie der Plicae aryepiglotticae ausgezeichnet deutlich gesehen werden. Ein so ungehinderter Vorgang der Deglutition scheint übrigens nicht immer mit dem Mangel des Kehldeckels verbunden zu sein, wie ein älterer, von Rousseau[1]) beobachteter Fall beweisen mag, in welchem, nachdem die Epiglottis durch Krankheit verloren gegangen war, das Verschlucken namentlich von Flüssigkeiten mit grossen Beschwerden stattgefunden hat. Darnach ist man wohl zur Annahme berechtigt, dass sich die Accommodation für solche veränderten Verhältnisse unter Umständen nur allmälig und zwar, wie es scheint, dadurch ausbildet, dass die später zu schildernden Constrictoren des Vestibulum laryngis erst durch längere Zeit fortgesetzte Uebung die zur gegenseitigen Annäherung seiner Seitenwände erforderliche Stärke erlangen.

Die Regio arytaenoidea erscheint im Wesentlichen als die der Schlundseite der hinteren Wand des Vestibulum laryngis entsprechende Abtheilung des Kehlkopfes. Indem sie die so beweglichen Giessbecken- und Santorinischen Knorpel zur wichtigsten Grundlage hat, ist dieselbe im Leben einem sehr bedeutenden momentanen Wechsel der Form unterworfen. Während der Ruhelage jener Knorpel ist sie eine nach vorn ansteigende, mässig gewölbte dreiseitige Fläche, deren oberes schmaleres Ende durch die Rimula in der Mittellinie getheilt wird. Ihre untere Grenze bildet mit dem oberen Rande der Platte des Ringknorpels einen sehr stumpfen, nach vorn offenen Flächenwinkel, während die Seiten als abgerundete Leisten den Uebergang in die mediale Wand der Recessus pharyngo-laryngei vermitteln.

Durch die Entfernung jener Knorpel von der Medianebene des Larynx gewinnt die Regio arytaenoidea eine mehr viereckige Form, indem die durch die Rimula getrennten oberen Enden ihrer Seitenhälften jetzt bis zu dem Grade auseinander weichen können, dass jenes Spältchen beinahe vollständig ausgeglichen wird. Um den bei der Tonerzeugung jeden Augen-

1) *The medical recorder by Colhoun.* Philadelphia 1826. April No. 2. p. 282.

blick nöthigen Wechsel der Stellung zu ermöglichen, schaut die Regio arytaenoidea in eine stets weit offene Abtheilung der Höhle des Schlundkopfes herein. Zu jenem Zwecke steht denn auch die der concaven Seite der Knorpel aufliegende Muskulatur durch einen so ausserordentlich lockeren, während des Lebens fast schleimartig weichen Zellstoff mit der Schleimhaut in Verbindung, dass diese leicht verschoben und in Falten gehoben werden kann, aber auch aus eben diesem Grunde durch Infiltration aller Art hier rasch umfängliche, schlotternde Auftreibungen entstehen können.

An der oberen Grenze dieser Gegend breitet sich eine grössere Gruppe acinöser Schleimdrüsen — glandula arytaenoidea impar — aus, welche ihre Mündungen nur zum kleinsten Theile an der Schleimhaut der Rimula, vielmehr hauptsächlich an der dem Cavum pharyngis zugekehrten Fläche der Schleimhaut erfahren, so dass sie demgemäss vorzugsweise als Secretionsorgane der Rachenschleimhaut zu betrachten sind.

Die Regio cricoidea posterior wird durch die nach rückwärts schauende Seite der Platte des Ringknorpels repräsentirt. Sie erscheint in Gestalt eines mehr oder weniger stark gewölbten, in das Cavum pharyngolaryngeum hereinragenden länglich-runden Vorsprunges, welcher der Stellung jener Knorpelplatte gemäss in der Richtung nach vorn allmälig um so mehr von der Frontalebene abweicht und flacher wird, je weiter er sich nach abwärts erstreckt. Ausserhalb des Aktes der Deglutition kommt diese Wölbung mit der ihr gegenüberliegenden hinteren Wand des Schlundkopfes in eine um so unmittelbarere Berührung, je prononcirter dieselbe ist, so dass sie mit ihr für gewöhnlich nur eine enge Spalte begrenzt. Eine Eröffnung dieser Spalte findet bei der Deglutition wohl nicht allein dadurch statt, dass die Schlingsubstanz die Lamina cricoidea und somit den ganzen Kehlkopf mechanisch nach vorn schiebt: die Passage hinter der Platte des Ringknorpels scheint mir beim Verschlingen vielmehr momentan dadurch frei zu werden, dass die nach hinten ansteigende und so mit der gegenüber liegenden Pharynxwand in Berührung kommende Platte des Ringknorpels unter dem Einflusse der an die hinteren Ränder des Schildknorpels sich anheftenden Fasern des Musc. thyreo-palatinus rasch eine Hebelbewegung nach vorn und oben erfährt.

Ueber den MM. crico-arytaenoidei postici, welche auf den beiden seitlichen Facetten der hinteren Fläche der Lamina cricoidea liegen und dem zwischen ihnen herabsteigenden elastischen Ursprungszipfel der Längs-

faserschichte des Oesophagus breitet sich durch Vermittelung eines sehr lockeren, von einem Venengeflechte durchzogenen, zu Infiltrationen höchst geneigten Zellstoffes die Schleimhaut aus, welche nur im ganz frischen unversehrten Zustande einigermaassen glatt erscheint. An Präparaten, welche einige Zeit in Weingeist lagen, ist die Membran durch zahllose transversale Runzeln sehr uneben, während sie an Kehlköpfen, welche auch nur ganz kurze Zeit in Wasser gelegen haben, schlotterig gedunsen und von ihrer Unterlage wie abgehoben erscheint.

Die **seitlichen** unter sich völlig übereinstimmenden Provinzen des hinteren Kehlkopfgebietes begreifen zwei Buchten neben und unter dem Ostium pharyngeum laryngis in sich, welche schon Dominico Santorini[1]) als *„foveae a thyroidis cartilaginis interna facie et arytaenoïdearum lateribus interceptae“* aufgeführt hat. Später sind dieselben von Joh. Adam Schaz[2]) als „Schlundtaschen“, von C. Theob. Tourtual[3]) als „Sinus pyriformes“, von Fr. Betz[4]) als „schiffförmige Gruben des Larynx“, von mir[5]) mit Rücksicht darauf als „Sinus pharyngo-laryngei“ bezeichnet worden, dass ihre Grundlage hauptsächlich durch Bestandtheile des Larynx gebildet wird, ihre membranöse Auskleidung dagegen durch die Schleimhaut des Schlundkopfes geschieht. In neuester Zeit hat Victor v. Bruns[6]) jene Buchten als seitliche Schlundfurchen — sulci pharyngei laterales — aufgeführt und angenommen, dass sie dazu bestimmt erscheinen, die aus dem Munde in die Rachenhöhle hineingedrängten Speisen und Getränke in den Anfang der Speiseröhre hinabzuleiten. Tourtual scheint die Meinung zu hegen, dass diese Gruben unter anderem auch die Bedeutung von Reservoirs für Schleim haben, durch dessen Abfluss in die Speiseröhre diese für den leichteren Durchgang der Bissen schlüpfrig erhalten werden soll. Ihre Existenz scheint mir übrigens nicht sowohl für einen spezifischen Zweck berechnet, als vielmehr die nothwendige Folge der räumlichen Beziehungen zu sein, welche die Wandung der Kehlkopfshöhle zur Seitenplatte des Schildknorpels einzunehmen hat.

1) *Septemdecim tabulae.* Parmae 1775. Tab. VI. Fig. 2. M. M.

2) Ueber feste Körper, welche bei dem Verschlingen in dem Schlundkopfe hängen bleiben. Eine Inaugural-Dissertation. Tübingen 1832.

3) Neue Untersuchungen über den Bau des menschlichen Schlund- und Kehlkopfes. Leipzig 1846. S. 81.

4) Archiv für physiologische Heilkunde. Achter Jahrgang. 1849. S. 44.

5) Die Anatomie des menschlichen Halses. Tübingen 1862. S. 218.

6) Die Laryngoskopie und die laryngoskopische Chirurgie. Tübingen 1865. S. 74.

Das obere abgerundete Ende der Sinus pharyngo-laryngei, welches in der Regel bis in die Ebene des Tuberculum Wrisbergianum hinaufreicht, findet hier seine Abgrenzung durch die Plica pharyngo-epiglottica, sowie durch eine von der Gegend des Capitulum ossis hyoidei verlaufende, im Wesentlichen frontal gestellte, durchschnittlich 1 Cent. hohe, leicht ausgehöhlte Schleimhautbrücke, welche in das äussere Blatt der Plica ary-epiglottica übergeht und nach unten einen saumartig dünnen ausgeschweiften Rand besitzt. Diese Grenze des Sinus pyriformis vermittelt den Uebergang der seitlichen Region des hinteren Kehlkopfumfanges in das untere Ende des Interstitium arcuarium, welches entweder direct in die Vallecula einmündet, oder von ihr durch die Plica glosso-epiglottica lateralis geschieden wird. Nach abwärts verschmälert sich der Recessus pharyngo-laryngeus allmälig zu einer seichten Furche, welche entlang der seitlichen Grenze der Platte des Ringknorpels herabsteigt, um sich unmerklich in den lateralen Umfang des Canales der Speiseröhre zu verlieren.

Die neben der Spitze des Pyramidenknorpels ihre grösste, durchschnittlich 1 Cent. betragende, Tiefe gewinnenden Schlundtaschen sind in den Dimensionen ihrer Breite von den jeweiligen Stellungen jener Knorpel, sowie der Plicae ary-epiglotticae abhängig. Bisweilen werden sie durch ein bald mehr bald weniger stark vortretendes, schräg medianwärts absteigendes Relief des oberen Kehlkopfnerven, durch die von Hyrtl[1]) sog. „plica nervi laryngei“ in eine obere kleinere und in eine untere grössere Abtheilung geschieden. Ausserhalb des Vorganges der Deglutition erscheint nur die untere Abtheilung dieser Taschen durch die hintere Schlundwand geschlossen, so dass dieselben im laryngoskopischen Spiegelbilde von oben her wie blind endigende Gruben aussehen, welche die Gestalt von umgekehrt dreiseitigen Pyramiden haben. Im Uebrigen lassen sich an ihnen zwei Seitenwände unterscheiden, welche nach vorn in der Richtung des Winkels der Cartilago thyreoidea unter Bildung eines ausgerundeten Falzes ineinander übergehen. Ausgekleidet sind die Gruben von einer leicht verschiebbaren Schleimhaut, an die stets etliche theilweise zu kleinen Gruppen angeordnete Balgdrüsen geknüpft sind, welche durch Schwellung als linsen- bis erbsengrosse Höcker über das Niveau ihrer Umgebung hervorragen können. Unter der Schleimhaut strahlen lose zusammenhängende Fleischbündel aus, welche Abkömmlinge theils des sog. Musc. stylo-pharyn-

1) Sitzungsber. der math.-naturw. Classe der kais. Akademie der Wissenschaften in Wien. Bd. XXV. S. 471.

geus, theils des Musc. thyreo-palatinus sind. Der gegen den Winkel des Schildknorpels sich verengende Raum vor dem Recessus pharyngo-laryngeus wird, insoweit er nicht vom Ursprunge des Musc. thyreo-arytaenoideus eingenommen ist, von lockerem Bindegewebe erfüllt, das längliche, platte Fettklümpchen enthält. An der Innenseite jenes Raumes, auch noch zum Theil von der Schleimhaut der inneren Wand des Recessus bedeckt, breitet sich auf jeder Seite der Kehlkopfshöhle eine Zellstofflamelle aus, welche von Tourtual als „fascia laryngis" bezeichnet worden ist. Unten hängt sie in der Nähe der Artic. crico-thyreoidea mit dem Perichondrium zusammen, steigt dann zwischen dem Musc. crico-aryt. lat. und dem Ansatze des Musc. crico-thyreoideus in die Höhe, erstreckt sich endlich nach vorn bis zum Ursprunge des Musc. thyreo-arytaenoideus, um sich am Winkel des Schildknorpels zu befestigen. Nach oben reicht diese Binde vom Schildknorpel bis zum Rande des Kehldeckels und des Lig. hyo-epiglotticum, mit dessen ausgeschweiftem freien Rande sie in der Gegend des Capitulum ossis hyoidei zusammenstosst, ohne jedoch auf die Seitenplatte des Schildknorpels überzugreifen. Zu seiner festeren, vom Kehlkopfe gelieferten Grundlage hat der Recessus pharyngo-laryngeus nach innen die Membrana quadrangularis der Plica ary-epiglottica, sowie den seitlichen Rand des Pyramidenknorpels und der Platte des Ringknorpels, indessen sie lateralwärts durch die Cartilago thyreoidea, sowie durch die Membrana thyreo-hyoidea gebildet wird.

2. Die innere Configuration des Larynx.

Im Wesentlichen bezieht sich die Lehre von der inneren Architektur des Kehlkopfes auf die Untersuchung der Beschaffenheit seiner Höhle, welche nach oben durch ihr Ostium pharyngeum mit dem Schlundkopfe, nach abwärts durch das dem unteren Rande des Ringknorpels folgende Ostium tracheale mit der Luftröhre in offener Verbindung steht. Wie sehr die Gestalt der Kehlkopfshöhle von der äusseren Form des Larynx abweicht, mag man schon aus dem Umstande bemessen, dass der Schildknorpel nur mit einem ganz schmalen Streifen der unteren Hälfte seiner Lamina intermedia an ihrer Begrenzung Antheil nimmt. (Vgl. Taf. II. Fig. I.)

Während des Lebens erfährt die nach Alter, Geschlecht und Individualität sehr ungleich grosse Kehlkopfshöhle momentan einen beträchtlichen Wechsel ihrer Weite, womit vorübergehende Abänderungen der Form ver-

bunden sind. Insofern alle diese Verhältnisse am lebenden Menschen mit Hilfe des Kehlkopfspiegels zur Ansicht gelangen können, bedarf es, um die Vorgänge bei der Klangbildung und die krankhaften Veränderungen beurtheilen zu können, einer sehr eingehenden, zunächst vom normalen Kehlkopfe der Leiche ausgehenden Kenntniss derjenigen Eigenthümlichkeiten, welche die zur Begrenzung des Cavum laryngis dienende Seite der Wandungen darzubieten pflegt. Zum Zwecke einer leichteren Uebersicht mag es gestattet sein, an der Höhle des Kehlkopfes drei übereinander liegende unter sich communicirende Abtheilungen zu unterscheiden, welche durch leistenartige Erhebungen an den Seitenwänden von einander geschieden sind. Doch darf nicht unerwähnt bleiben, dass nicht durchgreifend natürliche Grenzen obwalten, indem bei weit geöffneter Stimmritze hinten die Wände aller Abtheilungen unmerklich ineinander übergehen.

a. Der obere Kehlkopfraum.

Die obere, gewissermaassen den Vorhof — vestibulum laryngis — zur eigentlichen Stätte der Stimm-Klangbildung darstellende Abtheilung des Kehlkopfes erscheint wie ein schräg nach hinten-unten abgestutztes Ansatzrohr, das in die Rachenhöhle hereinragt. Sein oberes Ende wird durch die Ränder des Ostium pharyngeum laryngis, das untere durch die Ränder der sog. falschen Stimmritze, also durch die Taschenbänder gebildet. Das von sieben Knorpeln gestützte Vestibulum laryngis besitzt eine von vorn nach hinten allmälig in dem Grade abnehmende Höhe, dass die Länge der hinteren Wand nur etwa $^1/_5$ von jener der vorderen beträgt, welche durchschnittlich beim Manne 4,9 — beim Weibe 3.7 Centimeter misst. Obschon nicht überall natürliche Grenzen dazu berechtigen, kann man gleichwohl am Vestibulum, dessen im Leben sehr veränderlicher Raum nach den Richtungen seiner Fassung ceteris paribus von oben nach unten und von vorn nach hinten an Weite abnimmt, vier Seiten unterscheiden, welche ihrer ungleichen Beschaffenheit wegen gesondert beschrieben werden müssen.

Die vordere Wand des Vestibulum laryngis ist durch die beträchtlichste Länge und dadurch characterisirt, dass sie ausschliesslich und zwar vom gesammten Kehldeckel gebildet wird, der bekanntlich nur in den oberen $^2/_3$ seiner Länge einen Knorpel, im übrigen Verlaufe das elastische Lig. thyreo-epiglotticum zur Grundlage hat und an der hier in Betrachtung

kommenden Fläche keinen Anhaltspunkt für die Unterscheidung einer Pars supra- und infrahyoidea gewährt. Diese vordere, in der Gegend des oberen Zungenbeinrandes ihre grösste Breite erfahrende Wand des Vestibulum laryngis verschmälert sich gegen das freie Ende des Kehldeckels meist nur in geringem, dagegen nach abwärts allmälig in so bedeutendem Grade, dass sie zwischen den vorderen Enden der Taschenbänder spitz ausläuft, also in dieser Richtung keilähnlich erscheint. Taf. II. Fig. III.

Die in ihrem Umrisse so geformte, im Verlaufe nach unten mehr und mehr von der Frontalebene nach vorn abweichende Seite des Vestibulum stellt keine plane Fläche dar, sondern dieselbe ist wellenförmig in der Art gekrümmt, dass sie im oberen Drittel convex, im mittleren concav, im unteren wieder und zwar in gegen die Medianlinie zunehmendem Masse convex ist. Die letztere, breit und kugelig beginnende prononcirteste Wölbung, verflacht sich in der Regel nach abwärts allmälig, nimmt aber in dieser Richtung bisweilen die Gestalt eines kielartigen Vorsprunges an. Diese untere Erhabenheit, auf deren gesetzmässige Existenz zuerst Santorini[1]) durch eine höchst naturgetreue Abbildung hingewiesen hat, ist später von Joh. N. Czermak[2]) genauer beschrieben und als Kehldeckelwulst — tuberculum epiglottidis — unterschieden worden. An sich selbst glaubt Czermak die Wahrnehmung gemacht zu haben, dass der röthlich gefärbte Kehldeckelwulst bei den höchsten schrillen Tönen die vorderen Enden der Stimmbänder nicht blos verdeckt, sondern auch zu berühren scheine, wodurch, ähnlich wie auf dem Griffbrette der Saiteninstrumente mittelst der Finger, so durch ihn eine mechanische Verkürzung des schwingenden Theiles der Stimmbänder gesetzt werden müsse. Diese Ansicht, nach welcher also der Kehldeckel beim Angeben hoher Töne herabgezogen und namentlich sein Wulst mit den Stimmbändern in Berührung gebracht werden soll, konnte Bruns[3]) nicht bestätigen, hat sich vielmehr durch laryngoskopische Erfahrungen davon überzeugt, dass im Gegentheil das vordere Ende der Stimmbänder und ihr Vereinigungswinkel um so vollständiger zur Ansicht kommen, d. h. der Kehldeckel um so mehr sich aufrichtet, je höhere Töne man den zu Beobachtenden hervorbringen lässt.

Die hintere Wand des Vestibulum laryngis besitzt nach unten keine

1) *Septemdecim tabulae.* Parmae 1775. Tab. VI. Fig. 2.
2) Der Kehlkopfspiegel und seine Verwerthung für Physiologie und Medicin. Leipzig 1860. S. 46.
3) Die Laryngoskopie und die laryngoskopische Chirurgie. Tübingen 1865. S. 103.

natürliche Grenze, sondern diese wird durch eine imaginäre Horizontallinie ausgedrückt, welche die hinteren Enden der Taschenbänder unter sich verbindet. Diese Wand entspricht demnach nicht der ganzen Höhe der Cartilagines arytaenoideae, sondern nur etwa den oberen $^2/_3$ derselben. Aber auch diese haben keinen Antheil an der Zusammensetzung der hinteren Wand des oberen Kehlkopfraumes, indem jene als Hintergrund des jeweiligen Abstandes der einander zugekehrten Seiten resp. Ränder der Knorpel erscheint, aber sie rechts und links nach hinten-aussen ein wenig überschreitet. Diese hintere Wand stellt vom Cavum laryngis aus gesehen eine nur etwa 1 Cent. hohe, in der Mittellinie durch die Rimula gespaltene Seite dar, deren Breiten-Ausdehnung ganz von der Stellung der Giessbeckenknorpel abhängig ist. Bei paralleler Stellung der einander zugekehrten Seiten und Ränder dieser Knorpel besitzt die Wand eine grösste Breite von 8 Mm., kann aber durch die gegenseitige Annäherung jener Knorpel bis auf eine schmale Rinne reduzirt werden. Mit den Abänderungen ihrer Breite geht eine Verschiedenheit der Gestalt und Grösse der Incisura inter-arytaenoidea einher. Durch möglichste Annäherung der Knorpel wird dieselbe in eine feine Furche umgewandelt, je weiter sich aber die Giessbeckenknorpel resp. die Tubercula Santorini von einander entfernen, desto breiter aber auch um so niedriger wird die Spalte, so dass sie schliesslich nahezu verschwindet, d. h. sich zu einer kaum ausgeschweiften, in Folge der Dehnbarkeit der sie begrenzenden Theile bis zu einer 2 Cent. breit werdenden Kerbe verflachen kann.

Mit dieser für die Funktion nöthigen Veränderlichkeit der hinteren Wand des Vestibulum laryngis steht es im Einklange, dass die Schleimhaut hier nicht blos verschiebbar, sondern auch in longitudinale Fältchen gelegt ist, welche durch die Breitenzunahme der Wand einigermaassen ausgeglichen werden. Die Membran schliesst sich an das dem jeweiligen gegenseitigen Abstande der Pyramidenknorpel entsprechende Stück des Musc. arytaenoideus transversus, sowie an den absteigenden Schenkel des Santorini'schen Knorpels und seines Lig. jugale an, welche letzteren Gebilde die Grundlage der hinteren Wand auf jeder Seite neben der Rimula erzeugen. Der im Vergleiche mit der oberen Abtheilung der hinteren medianen Kehlkopfsfläche so geringe Umfang der vorderen Seite der hinteren Wand des Vestibulum laryngis findet damit seine Erklärung, dass dort die Giessbeckenknorpel durch die ganze Breite ihrer concaven Fläche maassgebend sind, während die gegenüberliegende, aber zugleich lateralwärts schauende Seite jener Knorpel für

die Bildung der hinteren Wand des oberen Kehlkopfraumes nicht in Betrachtung kommen kann, indem sie durch ausserhalb der Schleimhautfläche liegende Bestandtheile in Anspruch genommen wird.

Die seitlichen Wände des Vestibulum laryngis erscheinen von ihrer inneren, hier allein in Betrachtung kommenden Seite aus gesehen als ungleichseitig viereckige Flächen, welche in mehrfacher Weise gekrümmt sind. Bei weit offenem Vorhofe sind dieselben im Allgemeinen in sagittaler Richtung concav, während sie in frontaler grösstentheils anfangs leicht ausgehöhlt und häufig da, namentlich am Kehlkopfe des frühesten Kindesalters, zu einer Nische, zu einem wahren Recessus vestibularis vertieft sind, wo äusserlich die Plica pharyngo- und ary-epiglottica aneinander stossen. Nach abwärts geht die Concavität dieser Flächen allmälig in eine Wölbung über, welche um so stärker wird, je mehr sich dieselben ihrem unteren Ende nähern. An der Grenze ihres zweiten und hinteren Drittels, wo zugleich die Fläche beginnt sich nach auswärts-rückwärts umzubiegen, erhebt sich ein im Anfange ganz schwacher Wulst, welcher im Aufsteigen breiter und prononcirter wird, um schliesslich als Tuberculum Wrisbergii des oberen Randes der Plica ary-epiglottica zu endigen. Zwischen diesem annähernd vertical gestellten Wulste und dem vom medialen Rande des Giessbeckenknorpels herrührenden meist sehr schwachen Relief verläuft eine nach oben breiter werdende seichte Rinne, welche sich gegen das hintere Ende des Einganges zur Morgagni'schen Tasche verliert. Sie wurde von Carl Ludw. Merkel in der Voraussetzung „Filtrum ventriculi“ genannt, dass sie dazu bestimmt sein möchte, jene Tasche mit der Höhle des Schlundkopfes in Verbindung zu setzen und den etwaigen flüssigen Inhalt derselben in den letzteren fortzuleiten. Taf. II. Fig. V. 7.

Die Grenzen der Seitenwände des Vestibulum laryngis sind grösstentheils natürlich und scharf ausgeprägt. Vorn werden sie gebildet jederseits durch eine Furche, die aus dem Zusammenflusse der Schleimhaut der Pars infra-hyoidea des Kehldeckels und des inneren Blattes der Plica aryepiglottica hervorgeht; hinten durch eine rückwärts medianwärts gekrümmte leistenartige Erhebung, welche dem medialen Rande der Cartilago arytaenoidea entspricht und nach unten allmälig in ähnlicher Weise in die nachbarliche Schleimhaut übergeht, wie jener Rand in die correspondirende Fläche jenes Knorpels sich verliert. Die obere Grenze wird durch denjenigen schon früher (S. 27) geschilderten Abschnitt des Seitenrandes der

Rachenmündung des Larynx erzeugt, welcher den Uebergang zwischen dem äusseren und inneren Schleimhautblatte der Plica ary-epiglottica bezeichnet.

Die untere Grenze der Innenfläche einer jeden Seitenwand des Vestibulum laryngis stellt einen aus ihrer abwärts allmälig zunehmenden Wölbung hervorgehenden, abgerundeten Rand dar, welcher als Umschlagstelle des inneren Schleimhautblattes der Plica ary-epiglottica in die mediale Wand des Morgagni'schen Ventrikels erscheint und darnach seit alter Zeit Taschenband genannt zu werden pflegt. Wenn man diesen leistenartig gegen die Kehlkopfshöhle hereinragenden Vorsprung nach seinem inneren Wesen beurtheilt, dann wird man demselben nicht wohl eine ligamentöse Natur zuschreiben können, ihn vielmehr seiner hauptsächlichen Einlagerung nach als longitudinalen Drüsenwulst der Kehlkopfschleimhaut bezeichnen müssen. Sein vorderes Ende setzt sich bis zur Mitte des Winkels der Cartilago thyreoidea fort, während er dagegen die hintere Grenze der Seitenwand des Vestibulum äusserlich nicht erreicht, sondern sich nur bis zum Filtrum ventriculi erstreckt. Die nach vorn bis zur Bildung eines spitzen Winkels convergirenden, nach rückwärts auseinander weichenden und die sog. falsche Stimmritze seitlich begrenzenden Taschenbänder nehmen keinen gestreckten Verlauf, sondern erscheinen als beim Manne durchschnittlich 2 Centimeter, beim Weibe 1,2 Cent. lange Segmente einer Ellipse, deren Querdurchmesser sich auf 5—6 Mm. beläuft. Während des Lebens können die Taschenbänder unter dem Einflusse einer Muskulatur von hinten nach vorn verkürzt, von einander entfernt und hinwieder bis zur gegenseitigen Berührung genähert werden. Bei dem letzteren Vorgange wird der obere Kehlkopfraum von den beiden unteren Abtheilungen des Cavum laryngis abgesperrt und demselben zugleich die Form einer schmalen, keilförmigen Grube mit geschlossenem Grunde verliehen. Eine solche Verengerung und Schliessung der Kehlkopfshöhle durch Annäherung und Berührung der Taschenbänder tritt jedesmal im Momente des Schluckens ein.

Ueber die anderweitige funktionelle Bedeutung der Taschenbänder hat man im Verlaufe der Zeit verschiedene, zum Theil einander entgegengesetzte Meinungen gehegt. So nimmt z. B. A. Rinne[1]) keinen Anstand zu erklären, dass sie einen Apparat zur Verstärkung der Resonanz des Kehlkopfes bilden und bei der Tonerzeugung lebhaft mitschwingen. Nach den

1) Joh. Müller's Archiv für Anatomie. Physiologie etc. Jahrgang 1850. S. 52.

von Joh. Müller[1]) angestellten Versuchen modificiren die oberen Stimmbänder die Höhe des Tones nicht merklich. Dass die oberen Bänder und die Morgagni'schen Taschen zur Stimmbildung überhaupt nicht nothwendig sind, ergibt sich nach Müller's Ansicht schon aus dem Umstande, dass sie bei vielen Säugethieren, namentlich bei den Wiederkäuern constant gänzlich fehlen. Von C. Reclam[2]) wird die Meinung vorgetragen, dass die Taschenbänder nicht zur Hervorbringung des Tones dienen, sondern den Nutzen haben, die zur Seite gehenden Luftschwingungen zu brechen und abzuschneiden, so dass nur der mittlere gerade Strom der Luft nach oben gelangen kann. Dass die Taschenbänder an der Tonerzeugung nicht ganz unbetheiligt sein können, dürfte übrigens unter anderem aus der von Bruns mir mündlich mitgetheilten laryngoskopischen Erfahrung desselben hervorgehen, nach welcher sie bei gewissen Erkrankungen der Ligamenta vocalia vera unter Umständen eine vicariirende Thätigkeit zu entwickeln vermögen. Bei der im Vergleiche zur geringen Sensibilität der Schleimhaut der Ligamenta vocalia vera so eminenten Empfindlichkeit der in hohem Grade beweglichen Taschenbänder kommt diesen ohne Zweifel auch die Bedeutung eines Schutzapparates zu, welcher schon auf leichte Reize stets bereit ist, gleich zwei Lidern durch rasche gegenseitige Annäherung Schädlichkeiten von den wahren Stimmbändern abzuhalten.

b. Der mittlere Kehlkopfraum.

Er begreift die Morgagni'schen Taschen in sich, sowie den jeweiligen Abstand, welcher sich zwischen ihren spaltenförmigen Mündungen befindet. Naturgemäss zerfällt derselbe demgemäss in einen mittleren unpaaren Zwischenraum, dessen obere Grenze durch eine imaginäre Fläche gebildet wird, welche die Taschenbänder verbindet, die untere durch eine die Ligamenta vocalia verbindende Ebene, sowie in zwei seitliche unter sich gleich beschaffene Räume, welche die Morgagni'schen Ventrikel darstellen. Die Grösse der gesammten mittleren Abtheilung des Cavum laryngis ist nicht nur nach Alter, Geschlecht und Individualität sehr verschieden, sondern auch ceteris paribus während des Lebens in hohem Grade

1) Ueber die Compensation der physischen Kräfte am menschlichen Stimmorgan. Berlin 1839. S. 32.

2) Der Leib des Menschen. Stuttgart 1869. S. 341.

wandelbar. Durch die Annäherung der Stimmbänder an die Taschenbänder und beider gegen die Mittelebene können die Mündungen der Ventrikel nebst dem sie trennenden Zwischenraume zusammen auf eine enge kreuzförmige Spalte reduzirt werden, während durch die gegenseitige Annäherung blos der Taschenbänder der Blindsack des Ventrikels durch Abhebung seiner medialen Wand von der lateralen einigermaassen erweitert wird.

Die schon Galen [1]) bekannt gewesenen und von ihm auch als „Ventriculi laryngis“ bezeichneten Kehlkopftaschen sind im Wesentlichen zwei kegelförmige Ausbuchtungen der membranösen Bezirke der beiden Seitenwände des Kehlkopfraumes, welche in diesen durch zwei längliche Spalten ihre Einmündung erfahren. An den nicht allein von der Schleimhaut, sondern auch von einer verdünnten Fortsetzung der Membrana laryngis elastica gebildeten Kehlkopftaschen müssen Mündung, Vorhof und Blindsack in specielle Betrachtung gezogen werden.

Die Mündung einer jeden Kehlkopftasche — rima ventriculi — ist an der Innenfläche der seitlichen Wand des Cavum laryngis zwischen dem oberen und unteren Stimmbande in Form einer longitudinalen Spalte angebracht, deren Länge beim Manne durchschnittlich 2 Cent., beim Weibe 1,3 Cent. beträgt. Die vorderen, spitz auslaufenden Enden beider Mündungen gehen dicht unter der Wurzel des Kehldeckels in einander über und fliessen mit den Furchen, welche neben den Seitenrändern des letzteren herabsteigen, zu einem schon von C. Mayer [2]) erwähnten Grübchen zusammen, welches Merkel später als „Fovea centralis“ unterschieden und für einen der wichtigsten Insertionspunkte der elastischen Substanz des Kehlkopfes erklärt hat. Dieses flache, kaum stecknadelkopfgrosse Grübchen entspricht jedoch nicht dem sog. mittleren Kehlkopfsacke mancher Thiere, unter welchen sich einzelne durch eine sehr beträchtliche Grösse desselben auszeichnen. Das hintere Ende der Rima ventriculi läuft zwar ebenfalls zugespitzt aus, erreicht aber die Mittellinie der hinteren Kehlkopfwand bei weitem nicht, sondern hört schon in einer Entfernung von etlichen Millimetern vor der hinteren Grenze seiner seitlichen Wandung auf. Die grösste auf den Halbirungspunkt der nach unten von einem geraden, nach oben von einem concaven Rande begrenzten Mündung fallende Höhe der-

1) De usu partium VII. cap. 13.

2) Ueber den Bau des Organes der Stimme. Nov. acta acad. caes. Leop. Carol. Vol. XXIII. P. II.

selben beläuft sich unter gewöhnlichen Verhältnissen durchschnittlich nur auf 3 Mm., kann aber bei kräftigem Intoniren durch starke Ausbiegung des Taschenbandes auf das doppelte Maass ansteigen, wobei die ganze Höhle gleichsam aufgebläht wird.

Hinsichtlich der Form und der räumlichen Ausbreitung der Kehlkopftaschen hat man an denselben zwei, bald mehr bald weniger deutlich von einander abgegrenzte Gebiete zu unterscheiden, welche füglich als Vorhof und als Blindsack bezeichnet werden können. Der Vorhof, dessen Länge und Höhe im Wesentlichen den jeweiligen Dimensionen der Rima ventriculi gleichkommen, ist nur durch den Boden und den Anfang der lateralen Wand an der Bildung des gesammten Ventrikels betheiligt. Der im Wesentlichen horizontal gestellte, meist flach vertiefte Boden entspricht der oberen Seite des Stimmbandes, womit es im Einklange steht, dass er den Rand des Taschenbandes unter gewöhnlichen Verhältnissen medianwärts mehr oder weniger überragt. Die Breite dieses Bodens drückt die Tiefe des Vorhofes der Kehlkopftasche aus, verhält sich aber nicht in der ganzen Länge desselben gleich. Die grösste, am männlichen Larynx etwa 6 Mm. betragende Breite entspricht der Grenze des mittleren und hinteren Drittels der Rima ventriculi, um nach vorn allmälig, nach hinten rasch abzunehmen. Die laterale Wand des Vestibulum setzt sich im mittleren Bezirke der Rima in die gleichnamige Wand des Blindsackes fort, im Uebrigen aber in zwei in viel geringerer Tiefe liegende Fältchen, von welchen das hintere bedeutend länger als das vordere ist. Die Fältchen runden in der Tiefe die spitzen Enden des Vestibulum gleichsam aus und vermitteln durch ihre freien, einander zugekehrten, concaven Ränder den Uebergang in den Blindsack, dessen mediale Wand zwischen ihnen mit dem Rande des Taschenbandes beginnt. Nach innen vom hinteren Fältchen zeigt die Schleimhaut in manchen Kehlköpfen ein bisweilen etliche Millimeter langes trichterähnliches Grübchen, welches gegen das untere Ende des Seitenrandes der Cartilago arytaenoidea in die Tiefe dringt. Taf. II. Fig. V. 13.

Während die gemeinsame Mündung des Ventriculus Morgagnii im Wesentlichen eine verticale Stellung hat, bietet der Eingang in den Blindsack eine horizontale Lage und zwar in der Richtung und Höhe der stärksten Krümmung des Taschenbandes dar. Sie ist länglich rund und besitzt, wenn das Taschenband stark medianwärts abgehoben wird, eine Länge von 8, und eine grösste Breite von 5 Millimeter, so dass sich die viel

längeren Rima und Vestibulum der Kehlkopftasche um die ganze Grösse jenes Einganges weiter nach rückwärts als dieser erstrecken.

Der neben der Pars infrahyoidea des Kehldeckels zwischen dem inneren Blatte der Plica ary-epiglottica, insoweit es das äussere nach vorn überschreitet, und dem Schildknorpel emporziehende kegelförmige Blindsack hat eine sehr verschiedene, durchschnittlich 1 Cent. betragende Länge, so dass also seine abgerundete Spitze in der Regel die correspondirende Stelle des oberen Randes der Cartilago thyreoidea nicht erreicht. Nicht selten hat der Blindsack aber auch eine viel beträchtlichere, bis 1,7 Cent. messende Länge, so dass er jenen Knorpelrand übersteigt, unter Umständen sogar bis dicht an die Schleimhaut des hinteren Endes der Zungenwurzel reichen kann. Dabei ist die Aussenseite desselben grösstentheils von lockerem, fetthaltigem Zellstoffe umgeben, kommt aber auch am Anfange seines lateralen Umfanges mit den Bündeln des Musc. thyreo-arytaenoideus und thyreo-epiglotticus, am medialen Umfange mit Fleischbündeln in Berührung, welche etwa von der Mitte des Seitenrandes der Cartilago arytaenoidea gegen den Rand der Pars infrahyoidea des Kehldeckels ausstrahlen. Ausserdem ist nicht blos der ganze Blindsack der Morgagni'schen Tasche reichlich umlagert von acinösen, meist nur mohnsamengrossen Schleimdrüschen, sondern diese erstrecken sich auch in das Gebiet der Wand seines Vestibulum herab, so dass ihre Mündungen auch längs der lateralen Grenze der oberen Fläche des Stimmbandes nicht vermisst werden.

Diese also die Kehlkopftasche umgebenden und mittelst zahlreicher kleiner, wie durch Nadelstiche erzeugter Poren in sie einmündenden Schleimdrüsen, können unter Umständen hypertrophisch, aber auch durch Verschluss ihrer Ausführungsgänge und Ansammlung des in verschiedener Weise veränderten Sekretes in colloide Cysten umgewandelt werden. Ein am lebenden Menschen durch die laryngoskopische Untersuchung entdeckter Fall von einer solchen Colloidcyste, welche die Wand des Blindsackes umgestülpt hatte und durch die Rima ventriculi als pralle, transparente Blase hervorgetreten war, ist von Bruns[1]) beschrieben, durch Punktion von dem Cavum laryngis aus bleibend beseitigt und damit eine lange bestandene Heiserkeit gründlich geheilt worden. Eine Colloidgeschwulst im Bereiche der rechten Morgagni'schen Tasche ist kürzlich als zufälliger Befund bei

1) Die Laryngoskopie und die laryngoskopische Chirurgie. Tübingen 1865. S. 384. Taf. VII. Fig. 34.

Zergliederung eines weiblichen Kehlkopfes zu meiner Wahrnehmung gelangt. Die ungefähr haselnussgrosse Cyste bedingte einen flachen, neben dem Rande der Pars infrahyoidea des Kehldeckels in das Cavum laryngis hereinragenden Vorsprung, dessen oberes abgerundetes Ende auch äusserlich sichtbar wurde, nachdem der betreffende Musc. thyreo-hyoideus entfernt worden war. Hier ragte die pralle, durchscheinende Geschwulst in die Höhle eines ziemlich weiten Schleimbeutels herein, nachdem sie den oberen Rand der Seitenplatte des Schildknorpels in der Höhe von 1 Centimeter überschritten hatte. Nach abwärts drängte die Geschwulst nur mit einem kleinen Segmente die Spitze des Blindsackes der Kehlkopftasche gegen deren Höhle herein, ohne jedoch das Vestibulum zu erreichen.

Ueber die funktionelle Bedeutung der Kehlkopftaschen hat man im Verlaufe der Zeit verschiedene Meinungen ausgesprochen und namentlich angenommen, dass sie als wichtige Resonanzräume zu betrachten seien. Fabricius verglich ihre Wirkung mit jener der membranösen Blasen, welche bei gewissen Fröschen während des Schreiens zu den Seiten der Kehle hervortreten. J. B. Morgagni[1]) hat die Behauptung aufgestellt, dass die nach ihm benannten Taschen bei der Bildung hoher Töne verengt, beim Hervorbringen tiefer Töne dagegen ausgedehnt werden. Unter allen Umständen gewinnt ihre Existenz für die Erzeugung des Klanges dadurch Einfluss, dass sie zur Isolirung der Stimmbänder wesentlich beitragen und so eine möglichst freie Schwingung derselben, ausserdem aber auch der so eben zum Tönen gebrachten Luftsäule gestatten sich seitlich auszudehnen. Einen sehr hoch anzuschlagenden Nutzen haben die Kehlkopftaschen aber auch noch dadurch, dass der in dieselben sich ergiessende Schleim stets bereit ist, sich über die eigener Drüsen entbehrenden Stimmbänder auszubreiten und sie bis zu dem erforderlichen Grade anzufeuchten. Dieser Zweck geht unter anderem klar aus der von J. Müller[2]) bei seinen Versuchen gemachten Erfahrung hervor, nach welcher die Töne in dem Maasse abnehmen, als die Stimmbänder trocken werden, was allerdings im Leben aber auch dadurch schon einigermaassen verhütet wird, dass dieselben mit einer aus der Lunge dringenden, von Wasser überladenen und zugleich warmen Luft angesprochen werden.

1) *Adversaria anatomica I. 16.*

2) Ueber die Compensation der physischen Kräfte am menschlichen Stimmorgan. Berlin 1839. S. 8.

Ausser den beiden seitlichen Ventrikeln kommt bei manchen Thieren namentlich aus dem Geschlechte der Affen in der Gegend des unteren Endes der Epiglottis noch eine mittlere „unpaare Kehlkopftasche“ vor, welche sehr wechselnde, mitunter colossale Grade der Ausbildung zeigt. An dem mir vorliegenden Larynx von Cynocephalus Hamadryas hat die Tasche im ausgedehnten Zustande den Umfang einer welschen Haselnuss. Sie überschreitet den oberen Rand der Cartilago thyreoidea, um sich zwischen der vorderen Fläche dieses Knorpels und der concaven Seite des schmalen aber hohen Zungenbeinkörpers, also in ähnlicher Weise wie beim Menschen die Bursa mucosa subhyoidea auszubreiten, nur dass zum Zwecke der Communication mit dem Cavum laryngis die Membrana thyreo-hyoidea unterbrochen ist. Der Eingang in die mittlere, eine Ausstülpung der Schleimhaut des Cavum laryngis darstellende Kehlkopftasche des genannten Thieres ist eine rundliche, zur Einführung eines gewöhnlichen Federkieles hinreichend weite Oeffnung, welche ihre Lage etwa 6 Mm. über dem Vereinigungswinkel der echten Stimmbänder hat. Bis zu dieser Stelle setzt sich der untere Umkreis der Mündung in eine schmale Rinne fort, welche von den vorderen Enden der Taschenbänder seitlich begrenzt wird. In Folge jener Mündung kann die Insertion des elastischen Bandes, welches sonst den Knorpel der Epiglottis an die Cartilago thyreoidea heftet, nicht an dieser stattfinden. Dasselbe schlägt sich vielmehr nach aufwärts, um vom Lig. glosso-epiglotticum medium gedeckt seinen Ansatz am oberen Rande des Zungenbeinkörpers zu erfahren.

c. Der untere Kehlkopfraum.

Das Cavum laryngis inferius gehört derjenigen Abtheilung des Kehlkopfes an, welche sich von der unteren Grenze des Ringknorpels bis hinauf zu einer Ebene erstreckt, die man sich durch den freien Rand der echten Stimmbänder gelegt denkt. Zu ihrer Grundlage hat die unmittelbare Wandung dieses Raumes die ganze Cartilago cricoidea, den Stimmfortsatz der beiden Giessbeckenknorpel, die untere Hälfte des Winkels der Cartilago thyreoidea, sowie die untere Abtheilung der Membrana laryngis elastica, welche zwischen dem Bogen des Ringknorpels und der Cartilago thyreoidea als Lig. conoideum zu Tage liegt, rechts und links dagegen grösstentheils vom Musc. thyreo-arytaenoideus umlagert wird.

Der im Maximum 2,8 Cent. lange untere Kehlkopfraum besitzt nur an seinem unteren etwa der Höhe des Bogens der Cartilago cricoidea entsprechenden Ende eine unveränderliche Form und Grösse. Taf. II. Fig. VIII. Hier erscheint der Querdurchschnitt oval, wobei sich der gerade Durchmesser auf 14, der grösste transversale Durchmesser auf 11 Millimeter beläuft. Insoweit aber die Membrana laryngis elastica und die einander zugekehrten Seiten der Giessbeckenknorpel an der Bildung ihrer Wand Antheil haben, ist die Höhle um so mehr einem bedeutenden Wechsel der Weite unterworfen, je mehr dieselbe sich ihrer oberen Grenze nähert, so dass sie hier durch gegenseitige Annäherung ihrer Seitenwände eine kürzere oder längere Strecke aufgehoben, d. h. zu einer engsten medianen Spalte reduzirt werden kann.

Eine zureichende Vorstellung über alle Eigenthümlichkeiten des unteren Kehlkopfraumes lässt sich aber nur dadurch begründen, dass die Innenseite seiner Wände in eingehende Betrachtung gezogen wird. Dieselben sind aber theils scharf von einander geschieden, theils gehen sie unmerklich ineinander über. Das letztere findet in der untersten Abtheilung statt, was damit im Einklange steht, dass die Höhle in dieser Richtung mehr und mehr der cylindrischen Gestalt sich nähert, während dagegen nach oben die lateralen Wände in allmälig zunehmendem Grade gegen einander geneigt sind, so dass man wohl berechtigt ist, ungefähr oberhalb einer Ebene, welche man sich zwischen dem unteren Ende des Winkels der Cartilago thyreoidea und dem oberen Rande der Platte des Ringknorpels gelegt denkt, vier Seiten der Höhle des unteren Kehlkopfraumes zu unterscheiden. Die vordere Wand entspricht hier der unteren Hälfte der Mittellinie des Schildknorpels, welcher mit den membranösen Seitenwänden des Raumes einen spitzen, nach hinten offenen Flächenwinkel bildet. Die fest anliegende, eine Anzahl feinster Drüsenmündungen zeigende Schleimhaut erzeugt an der oberen Grenze bei weit geöffneter Stimmritze ein schräg nach hinten abfallendes, quergerunzeltes Fältchen mit einem ausgeschweiften hinteren freien Rande, das zwischen den vorderen Enden der Ligamenta vocalia eine Art von Commissur derselben darstellt. In einem von G. Fleischmann[1]) untersuchten Kehlkopfe eines 27 Tag alt gewordenen Knaben hat dieses Fältchen eine so bedeutende Entwickelung erfahren, dass

1) *De chondrogenesi asperae arteriae* etc. Erlangae p. 19.

durch dasselbe die vordere Hälfte der Stimmritze verlegt war. Die hintere Wand setzt die gleichnamige Fläche des oberen und des mittleren Kehlkopfraumes ohne Unterbrechung fort und bildet mit ihnen das, was man als „Hintergrund“ des Cavum laryngis zu unterscheiden pflegt. Derselbe gewinnt von der oberen, durch die Tubercula Santorini bezeichneten Grenze bis zum unteren Rande der Platte des Ringknorpels eine allmälig zunehmende Breite, ist jedoch in seiner oberen, zwischen den Giessbeckenknorpeln liegenden, rinnenartig ausgehöhlten schmaleren Abtheilung eines bedeutenden Grades momentaner Verbreiterung und Verflachung fähig. Die auch in der oberen Abtheilung des unteren Kehlkopfraumes durch longitudinale Fältchen ausgezeichnete, grösstentheils mit dem Musc. arytaenoideus transversus verbundene Schleimhaut des Hintergrundes setzt sich nach rückwärts noch über die Knorpelgrenze hinaus eine kurze Strecke weit fort, deren Grösse übrigens von der jeweiligen Weite der Stimmritze abhängig ist.

Die beiden Seitenwände des unteren Kehlkopfraumes nehmen bis zur Platte der Cartilago cricoidea vom oberen Rande des Bogens aus einen gegen die Medianebene geneigten und zugleich gegen die Höhle zu gewölbten Verlauf, um in den vorderen $^3/_4$ ihrer Länge mit dem Boden der Kehlkopftaschen unter Bildung eines zugeschärften ebenen, oder in der Mitte doch nur ganz leicht ausgeschweiften Randes zusammenzustossen. Mit jenen horizontalen Flächen bilden also die Seitenwände der Kehlkopfshöhle zwei in diese hereinragende longitudinale Leisten, welche unter dem Namen der echten oder unteren Stimmbänder — ligamenta vocalia vera — bekannt sind, im Gegensatze zu den oberen wulstigen Taschenbändern oder falschen Stimmbändern, welche von den echten medianwärts mehr oder weniger überragt werden. Auf dem Querdurchschnitte zeigen die echten Stimmbänder eine prismatische Gestalt, so dass an ihnen demgemäss drei Seiten zu unterscheiden sind, von welchen die äussere angewachsen ist, die obere und untere dagegen frei sind. Nur durch ihre obere, lateralwärts ein wenig vertiefte Fläche sind die Stimmbänder insofern natürlich abgegrenzt, als jene Seite genau dem Boden der Morgagni'schen Taschen entspricht. Die untere Fläche verliert sich ohne irgend welche an der Schleimhaut sichtbare Grenze nach abwärts in die übrige Seitenwand des unteren Kehlkopfraumes. Die räumliche Ausdehnung der Stimmbänder wird aber trotzdem auch in dieser Richtung naturgemäss durch die durchschnittlich 7 Mm. betragende Höhe des ihre Einlagerung darstellenden Musc. thyreo-arytae-

noideus internus ausgedrückt, welcher denn auch die prismatische Gestalt der, zugleich von einer gegen den freien Rand hin verdickten elastischen Membran sowie von der Schleimhaut zusammengesetzten, Stimmleiste wesentlich bedingt. Die untere sehr steil medianwärts ansteigende, in dieser Richtung mehr und mehr sich wölbende Fläche der Stimmbänder ist nicht durchgreifend glatt, sondern zeigt in geringer, durchschnittlich 2 Mm. betragender Entfernung vom freien Rande ein diesem parallel verlaufendes Schleimhautleistchen, — gleichsam einen unteren, accessorischen Stimmritzenrand darstellend, — das nach vorn in den freien Rand der Commissur der Stimmbänder sich fortsetzt, nach hinten dagegen ansteigt, um sich in das Schleimhautrelief zu verlieren, welches dem Laufe des medialen Randes der Cartilago arytaenoidea folgt. Im Vergleiche zu den lebhaft rothen Taschenbändern sind die Ligamenta vocalia unter normalen Verhältnissen blass, indem sie weisslich und sehnenartig, bei zarten Frauenzimmern nach den Erfahrungen von A. Tobold[1]) auch wohl perlmutterähnlich glänzend erscheinen. Bei den meisten Menschen macht sich ausserdem an ihren vorderen Enden ein höchstens hirsekorngrosser, von einem eingelagerten Netzknorpelkern herrührender gelblicher Fleck, und ebenso an der medialen Seite des hinteren Endes ein gelblicher Fleck bemerklich, welcher von der durch die Schleimhaut schimmernden Netzknorpelspitze des Stimmfortsatzes herrührt.

Hinter dem Stimmbande erfährt die seitliche Wandung des unteren Kehlkopfraumes eine Ergänzung durch die mediale dreiseitige Fläche des Stimmfortsatzes der Cartilago arytaenoidea, welche grösstentheils d. h. bis in die Nähe der Spitze schwach gewölbt und nur von einer mit dem Perichondrium fest verwachsenen Schleimhaut überzogen ist.

In Verbindung mit dem Hintergrunde und den einander zugekehrten Flächen der beiden Stimmfortsätze begrenzen die in ihrem Verlaufe nach hinten divergirenden und zugleich in dieser Richtung merklich ansteigenden Ligamenta vocalia vera einen Zwischenraum, den man als Stimmritze — rima glottidis[2]) — bezeichnet, aber diesen Ausdruck nicht blos auf die Gegend der freien Ränder zu beschränken, sondern gerade so weit aus-

1) Lehrbuch der Laryngoskopie. Zweite Aufl. Berlin 1869. S. 73.

2) Indem die beiden Stimmbänder zusammen das für die Tonerzeugung nöthige Zungenwerk — γλωττίς, was eine Art Diminutivform von γλῶττα ist und so viel bedeutet als lingula laryngis — darstellen, kann die zwischen ihnen befindliche Spalte selbstverständlich nicht glottis heissen, sondern muss notwendig von dieser als »rima glottidis« unterschieden werden.

zudehnen hat, als die mediale Seite des Musc. thyreo-arytaenoideus internus nach abwärts sich erstreckt.

Nach der hauptsächlichen Grundlage ihrer seitlichen Begrenzung pflegt man an der Stimmritze eine vordere längere Abtheilung als „Rima glottidis membranaceae resp. muscularis“ und eine hintere kürzere als „Rima glottidis cartilagineae“, nach einer älteren Vorstellung wohl auch als Glottis vocalis und respiratoria in der Voraussetzung zu unterscheiden, dass die vordere Abtheilung für die Stimmbildung, die hintere lediglich für die Athmung bestimmt seie. Die Länge und Breite, sowie die Form dieser Spalte ist, von Alter, Geschlecht und Individualität abgesehen, einem sehr bedeutenden vorübergehenden Wechsel unterworfen, welcher die verschiedenen Phasen der Athmung und der Stimmbildung zu begleiten pflegt. Um einen für die Beurtheilung dieses Wechsels geeigneten Maassstab zu haben, darf man es nicht unterlassen, von den durchschnittlichen Verhältnissen des todten, der directen Messung zugänglichen Organes auszugehen. Im Allgemeinen kann man sagen, dass die Stimmritze am Kehlkopfe der Leiche die Gestalt eines gleichschenkeligen Dreieckes besitze, dessen vom Hintergrunde des Cavum laryngis gebildete Basis sich auf den vierten bis fünften Theil der bei Männern durchschnittlich 25, bei Weibern 15 Mm. betragenden Länge der beiden seitlichen Schenkel beläuft, aber auch viel weniger messen kann, so dass alsdann eine ungefähr lanzettliche Gestalt der Ritze entsteht. Taf. II. Fig. IX u. X.

Ungeachtet der Verborgenheit der Stimmritze, welche beim erwachsenen Menschen durchschnittlich 7 Centimeter unter dem Niveau der vorderen horizontalen Abtheilung des Rückens der Zunge liegt, ist man doch mit Hilfe des Kehlkopfspiegels im Stande alle jene Wandelungen der Form und Grösse der Stimmritze zu beobachten, welche im Leben durch die Veränderung der Spannung und Stellung ihrer seitlichen Begrenzung bedingt sind. Während des gewöhnlichen, gleichmässigen Athmens bietet zwar die Stimmritze eine ähnliche dreiseitige Form dar, wie an der Leiche, allein sie ist viel weiter, indem die Basis des Dreieckes jetzt 8—10 Mm., ungefähr $^1/_3$ der Länge der Stimmritze misst. Taf. II. Fig. XI. Bei langen, tiefen Inspirationen entfernen sich die Stimmbänder noch weiter von einander, wobei sie eine bogige Ausschweifung erfahren und die Taschenbänder kaum noch als schmale Leisten zu erkennen sind. In den höchsten Graden der Erweiterung nimmt das Cavum laryngis die Gestalt einer cylindrischen

Röhre an, in welcher die Stimmbänder nur als weisse, kaum noch vorspringende Linien erscheinen. Dies macht sich unter anderem auch während des Hustens bemerklich, bei dessen Eintritte zuerst die Stimmbänder rasch zusammenfahren, um sich dann plötzlich weit von einander zu entfernen.

Bei der Bildung eines Tones nähern sich die beiden Stimmbänder einander rasch und verwandeln so die Stimmritze in eine um so engere Spalte, je höher der Ton ansteigt, wobei die obere Fläche der Ligamenta vocalia in grösstem Umfange frei wird, so dass sie als sog. Area glottidis für den oberen und mittleren Kehlkopfraum gleichsam einen Boden darstellen. Taf. II. Fig. XII. Während die Stimmbänder im Begriffe sind einander sich zu nähern, bildet ihr freier Rand vorübergehend einen medianwärts vorspringenden Winkel, welcher der Gegend der Spitze des Stimmfortsatzes entspricht und offenbar das Resultat des momentanen Ueberwiegens die Wirkung des Musc. thyreo-arytaenoideus über den noch nicht in Aktion getretenen Musc. arytaenoid. transversus ist. Wenn die Wirkung dieses Muskels jener des erstgenannten vorausgeht, muss dagegen die Stimmritze in ihrer Gesammtheit eine rautenähnliche Gestaltung annehmen. In Folge gegenseitiger Berührung der beiden medianwärts einspringenden Winkel kann die Stimmritze vorübergehend in eine vordere grössere, etwa 10 Mm. lange elliptische Abtheilung, die ehedem sog. Glottis vocalis, getrennt werden und in eine hintere kleinere, nur etwa 5 Mm. lange dreieckige Abtheilung, die früher als Glottis respiratoria gegolten hat. Durch die Fortdauer des Intonirens gleichen sich die Winkel bald aus, indem sich die Stimmbänder mit ihren freien Rändern dicht und parallel aneinander legen, so dass schliesslich eine ganz schmale, fast geradlinige mediane Spalte entsteht. Im Allgemeinen lehrt die Erfahrung, dass diese Ritze um so enger wird, je höher der angegebene Ton ist, dass aber die Weite der Stimmritze keineswegs das einzige bestimmende Moment für die Höhe des Tones ist, sondern dass auch der Spannungsgrad der Bänder und die davon abhängige Zahl der Schwingungen vom allergrössten Einflusse sind. Aus der directen Beobachtung kann man entnehmen, dass die Weite der Stimmritze in geradem Verhältnisse zur Stärke des Tones steht, d. h. von der Menge, Kraft und Schnelligkeit des Luftstromes abhängt, welcher beim Tonangeben von den Lungen aus durch den Kehlkopf hindurch getrieben wird. Bei gleicher Tonhöhe erscheint die Stimmritze um so mehr nach

Breite und Länge geöffnet, je kräftiger der gleiche Ton angegeben wird. Wenn die Stimmritze beim Angeben eines Tones mit gewöhnlicher Stimme als feine Spalte mit geradlinigen Rändern erscheint, so wird bei kräftigem Angeben desselben Tones die Stimmritze in der Art erweitert, dass die Ränder der beiden sie begrenzenden Stimmbänder in ihrem mittleren Abschnitte ein wenig auseinander weichen und zugleich eine flache Bogenlinie beschreiben. Mit diesem Breiterwerden der Stimmritze verbindet sich nach den Erfahrungen von Bruns immer eine Verlängerung derselben in der Richtung nach hinten, indem die beiden Processus vocales von den Spitzen nach der Basis hin eine Strecke weit auseinanderweichen.

Die Verhältnisse der Weite der Stimmritze zu der verschiedenen Höhe des Tones wurde von Bruns bei einem Bassisten studirt, welcher während der laryngoskopischen Betrachtung die Scala von den tiefen Tönen zu den hohen durchgesungen hat. Es hat sich gezeigt, dass die Stimmritze in einem der zunehmenden Höhe des Tones entsprechenden Grade enger wird; wurde die Scala wieder abwärts durchgesungen, dann fand keine ganz entsprechende Erweiterung der Stimmritze statt, sondern sie blieb eng, und zwar enger bei dem gleichen Tone in absteigender als in aufsteigender Scala. Dagegen sah man schon Schwingungen der Stimmbänder bei Tönen eintreten, bei welchen in aufsteigender Scala noch keine Spur derselben wahrgenommen werden konnte.

Dritter Abschnitt.

Die Grössenverhältnisse des Kehlkopfes.

Der Versuch das Volumen des Larynx zu bestimmen, führt naturgemäss zu Erwägungen erstens über die Zeit und Art seines Auftretens und seiner Entwicklung beim Fötus, zweitens über die Wachsthumsverhältnisse in verschiedenen Altersstufen nach der Geburt, drittens über die Differenzen der Grösse, welche beim erwachsenen Menschen durch das Geschlecht bedingt sind.

Schon in einer sehr frühen Periode des fötalen Lebens, nämlich im Verlaufe der vierten Woche macht sich beim Menschen und den Säugethieren die erste Spur des Kehlkopfes bemerklich. Um zureichende Anhaltspunkte für sein Auftreten zu gewinnen, ist es aber von entscheidender Bedeutung, über die erste Anlage des Athmungs-Apparates überhaupt sichere Aufschlüsse zu erhalten. Leider konnten aber bis jetzt in dieser Beziehung noch nicht alle Widersprüche gelöst und ein durchgreifend übereinstimmendes Resultat erzielt werden. Nach der von E. von Baer[1]) vorgetragenen, gegenwärtig am meisten adoptirten Lehre entwickelt sich die Lunge sowohl beim Hühnchen, als auch bei den Säugethieren, als eine hohle Ausstülpung aus dem Anfangsdarme. Zuerst soll sich dicht hinter der letzten Kiemenspalte zu beiden Seiten des Speisekanales eine kleine hohle Auftreibung bemerklich machen. Beide Auftreibungen gestalten sich alsbald zu länglichen Säckchen, welche zusammenrücken und ein mittleres Vereinigungsstück erhalten. Dieses wird zu einem kurzen hohlen Stiele, der Anlage der Luftröhre, indessen jedes Säckchen selbst in einen kurzen, den Bronchus bildenden Stiel und in ein erweitertes Ende sich umwandelt, das sich als Anlage der Lunge ausweist.

---

1) Zur Entwickelungsgeschichte der Thiere. Königsberg 1828. Bd. I. S. 61.

Zu einem gerade entgegengesetzten Resultate ist H. Rathke [1]) durch die Untersuchung des Bildungsmodus der Respirationsorgane beim Hühnchen gekommen, indem er für dieselben keine Ausstülpung, sondern eine solide Anlage erkannt hat. Rathke fand nämlich in einer gewissen Zeit eine höchst auffallende Dicke der vorderen Wand des primordialen Oesophagus, welche ihm ihren Grund darin zu haben schien, dass sich aus derselben die Luftröhre herauszubilden begonnen hat. Wenn man den Verlauf des Darmkanales in die Bauchhöhle verfolgt, dann wird man gewahr, dass gleich hinter dem Herzbeutel die bis zu dieser Stelle herab leistenartige Verdickung des vorderen Darmumfanges sich hier in zwei seitliche, von vorn nach hinten divergirende Auswüchse spaltet, deren weitere Ausbildung sie deutlich genug als die Lungen characterisirt. Am vierten Bebrütungstage stellen die Spuren der Lungen kleine, von den Seiten comprimirte Blättchen dar, welche zusammen nicht breiter sind, als die leistenartige Verdickung der vorderen Speiseröhrenwand und die in der Entwickelung begriffene Trachea. Die Veränderungen, welche im weiteren Verlaufe der Entwickelung mit der Luftröhre vor sich gehen, bestehen darin, dass sich die ideelle Verdickungsschichte der vorderen Wandung des Oesophagus nach abwärts in zwei Seitentheile — die künftigen Bronchi sondert, wodurch der Stamm der Luftröhre im Verhältnisse zu seinen Aesten vorübergehend sehr kurz erscheint, was an die permanente Bildung der Luftröhre vieler Schildkröten erinnert. In dieser frühen Periode sind die Luftröhre sowie ihre Aeste noch sehr platt und enthalten nach Rathke's Vermuthung noch nicht einmal einen Canal, wie denn auch die erste Anlage der Lunge nach diesem Beobachter nicht hohl ist, vielmehr aus einer soliden Bildungsmasse zu bestehen scheint.

Die von H. Rathke vertretene Ansicht, nach welcher also die Athemwerkzeuge aus der longitudinalen Abschnürung einer Verdickungsschichte der vorderen Oesophaguswand mit erst nachfolgender Canalisation hervorgehen, könnte vielleicht einigermaassen unterstützt werden durch eine Bildungshemmung, deren Erklärung mit der Annahme schwer vereinbar ist, dass nämlich der ganze Athmungsapparat direct aus einer Ausstülpung des Anfanges der Speiseröhre hervorgeht. Die im allgemeinen seltene Bildungsanomalie, zu deren Untersuchung mir aber gleichwohl drei, im Wesent-

1) *Nova acta physico-medica Academiae Caes. Leop. Carol.* Bonnae 1828. Tom. XXIV. Pars 1. S. 161 ff.

lichen unter sich übereinstimmende Exemplare zur Verfügung stehen und von welchen ich[1]) eines derselben schon früher ausführlich, jedoch mit dem Versuche einer anderartigen Deutung der Entstehung mitgetheilt habe, kann als angeborene Communication zwischen Luft- und Speiseröhre mit partieller Atresie der letzteren bezeichnet werden. Fast bei allen bisher bekannt gewordenen Bildungsfehlern dieser Art findet die Communication in geringer, nur etwa fünf Trachealringe betragender Entfernung über der Theilungsstelle der Luftröhre mit einer nach aufwärts concaven Spalte statt. Diese hat nach abwärts und zu beiden Seiten einen zugeschärften, übrigens glatten Schleimhautrand, so dass im Bereiche desselben die vordere Wand der Speiseröhre aufhört, während dagegen die hintere theilweise sich in die gleichnamige Wand der Trachea verliert, theilweise in ein solides Bündel glatter Muskelfasern übergeht. Dieser dünne Muskelstrang stösst an das untere verjüngte Ende eines Blindsackes an, in welchen der Halstheil der Speiseröhre ausläuft, so dass also der genannte Strang als solide Unterbrechung des Oesophagus erscheint. Während einerseits der Gedanke nahe liegt, dass jene Communication als Resultat einer unvollständigen Abscheidung der Luftröhre vom Oesophagus zu betrachten ist, müssen wir andererseits jenen muskulösen Strang als das im Wachsthume fortgeschrittene Residuum einer aus unbekannten Gründen schon im frühesten Fötalleben eingetretenen partiellen Obliteration der Speiseröhre betrachten.

Eine zwischen den geschilderten Extremen in der Ansicht über die früheste Entwicklung der Respirationsorgane in gewissem Sinne vermittelnde Stellung scheint mir R. Remak[2]) einzunehmen. Die Anlage der Lunge besteht nach diesem Beobachter aus zwei zapfenförmigen Anhängen der Speiseröhre, die unter spitzem Winkel von der Bauchfläche derselben abgehen. Diese Anhänge sind anfänglich durchaus solid und sehr schmal: später, wenn der Darm bereits Krümmungen zu machen beginnt, erscheinen sie plötzlich weit dicker und man unterscheidet an ihnen alsdann eine dünne umhüllende Membran als Fortsetzung der Faserschichte des Darmrohres und einen aus körnigen Zellen bestehenden Axentheil als Fortsetzung des Drüsenblattes. Die Anlage des Athmungsapparates ist also nicht ein Sack oder ein Rohr, dessen Wände hohle Aeste aussenden: sie

1) Archiv für pathologische Anatomie und Physiologie und für klinische Medizin. Berlin 1869. Bd. 47. S. 378.

2) Untersuchungen über die Entwickelung der Wirbelthiere. Berlin 1855. S. 114 u. 163.

ist vielmehr im Ganzen ein solider, durch die Faserschichte des Darmes gebildeter Körper, in dessen Axe erst secundär ein blind endigendes Drüsenblattrohr hineinragt.

Mag nun aber auch die Anlage des Athmungs-Apparates wie immer entstanden sein, nach dem übereinstimmenden Zeugnisse aller guten Beobachter erscheint der Larynx in seiner primitiven, den einfachsten Kehlkopftypus der Thierwelt vorübergehend wiederholenden Gestalt als eine kleine in die Rachenhöhle hineinragende flache Warze, welche den hinteren Umfang des aufgetriebenen oberen Endes der Luftröhre darstellt und mit einer kurzen Längsspalte versehen ist, die jedoch nicht etwa die künftige Stimmritze, sondern das Ostium pharyngeum laryngis repräsentirt. Neben den Seiten jenes Spältchens erheben sich bald zwei verhältnissmässig lange und hohe Wülste, in denen später die Bestandtheile der Seitenwände des Cavum laryngis also insbesondere auch die Cartilagines arytaenoideae auftreten. Am Ende der sechsten Woche bezeichnet eine kurze und dicke, gegen ihre Enden abfallende Querleiste die Gegend, wo künftig der frei empor ragende Abschnitt des Kehldeckels sich erhebt, welcher auch noch im dritten Monate jene Leistenform besitzt, so dass demnach der oben beschriebene (S. 29 u. Taf. I. Fig. VI) Fall von angeborenem Mangel der Epiglottis als ein Stehengebliebensein auf dieser Entwickelungsstufe zu betrachten ist. Obwohl schon Rathke darauf hingewiesen hat, dass der Kehlkopf deshalb sich nicht aus Kiemenbogen hervorbilden könne, weil er hinter dem letzten Paare derselben auftritt, lässt doch B. Reichert[1]) sowohl den Kehldeckel als auch die Giessbeckenknorpel aus der Metamorphose von Bildungsmaterial von der inneren Seite der unteren Visceralbogen da entstehen, wo diese von beiden Seiten her verschmolzen und die Vereinigungsstellen aller drei Bogenpaare unter sich verwachsen sind. Dieser Ansicht glaubt Kölliker[2]) in Betreff der Epiglottis sich anschliessen zu müssen, während er es dagegen für alle übrigen Bestandtheile desselben als sichere Thatsache betrachtet, dass sie durchaus in der nämlichen Weise wie die Luftröhre aus dem unteren Ende des Schlundes hervorgehen und keine directe Beziehung zu irgend einem Kiemenbogen haben.

Aus der einige Zeit hindurch gleichartigen Bildungsmasse der Anlage des Kehlkopfes geht erst gegen Ende der achten Woche durch Differenzirung

1) Joh. Müller's Archiv für Anatomie etc. 1837. S. 156 ff.
2) Entwickelungsgeschichte des Menschen und der höheren Thiere. Leipzig 1861. S. 379.

das Knorpelgerüste hervor, dessen Bestandtheile zwar gleichzeitig auftreten, aber weder hinsichtlich der relativen Grösse noch auch des späteren Wachsthumes gleichen Schritt halten. Die Giessbeckenknorpel und die Cartilago cricoidea erreichen früher einen höheren Grad der Ausbildung als die Cartilago thyreoidea, und diese eilt in der Entwickelung dem Knorpel der Epiglottis voraus, deren Pars suprahyoidea, wie schon bemerkt, im dritten Monate noch nicht die ihr später eigenthümliche Form erlangt hat. In keiner Periode der Entwickelung des Larynx bestehen die unpaarigen Bestandtheile seines Gerüstes aus zwei getrennten Seitenhälften, wie dies speziell vom Ring- und Schildknorpel G. Fleischmann[1]) behauptet hat, die nach ihm noch im vierten Monat als paarige Stücke bestehen sollen. Diese Behauptung, deren Richtigkeit unter Anderen Fr. Arnold[2]) nicht zu beanstanden scheint, vermochte ich in Uebereinstimmung mit den meisten Autoren, welche in dieser Hinsicht überhaupt Angaben gemacht haben, in keiner Weise zu bestätigen. An feinen, mit dem Rasirmesser hergestellten Querdurchschnitten von in Chromsäure zu diesem Zwecke erhärteten menschlichen Embryonen sowohl aus der ersten Zeit der Existenz des Knorpelgerüstes, als auch aus der Mitte des dritten Monats konnte ich an den wegen ihrer Durchsichtigkeit ungemein lehrreichen Objekten nie eine Wahrnehmung machen, die auch nur annähernd im Stande gewesen wäre Fleischmann's Angaben zu unterstützen.

Der Kehlkopf, welcher im Verhältniss zur Weite und Länge der Trachea desto grösser und rundlicher erscheint, je jünger der Fötus ist, bietet auch nach der Geburt, namentlich bis etwa zum dritten Lebensjahre ein energisches Wachsthum dar. Der Kehlkopf des Neugeborenen hat im Ganzen eine Grösse, welche ungefähr einem Drittel des Larynx des Weibes entspricht, aber deshalb noch kleiner als jenes Maass erscheint, weil er von einem noch sehr plumpen, verhältnissmässig dickeren Zungenbeine nach vorn stark überragt wird, welchem er überdies näher als in späterer Zeit gerückt ist. Für den Kehlkopf der ersten Lebensjahre erscheint es mir charakteristisch, dass der vordere Umfang seines Schildknorpels noch einen viel flacheren Bogen als beim Weibe beschreibt, der Kehldeckel nach hinten exquisit rinnenförmig, das Ostium pharyngeum im Bereiche der Epiglottis sehr breit und wie in transversaler Richtung verzogen erscheint und die

1) *De chondrogenesi asperae arteriae.* Erlangae 1820.
2) Handbuch der Anatomie des Menschen. Bd. II. Abth. 2. S. 1317.

Rimula verhältnissmässig länger als in späterer Zeit ist. Vom dritten bis zum zwölften Lebensjahre sind nach Richerand[1]) die Grössenunterschiede des Larynx nicht sehr bemerkenswerth und soll namentlich der gerade Durchmesser der Stimmritze sich mit einer ungefähren Länge von 5 Linien gleich bleiben. Um die Zeit der Pubertätsentwickelung nimmt das Wachsthum des Kehlkopfes bis zu seinem Abschlusse in sehr bedeutendem Grade zu, wobei in weniger als einem Jahre die Grösse der Stimmritze beim männlichen Geschlechte im Verhältnisse von 5 : 10, beim weiblichen Geschlechte im Verhältnisse von 5 : 7 zunimmt. Bis zur Zeit der Pubertätsentwickelung scheint wie für die Grösse des ganzen Kehlkopfes, so auch für jene der Stimmritze das Geschlecht bei gleichem Lebensalter keine wesentliche Differenz zu begründen, so dass also erst jenseits der genannten Periode spezifische sexuelle Unterschiede sowohl des Umfanges als auch der besonderen Configuration des Larynx zur Ausprägung kommen. Diese Unterschiede bleiben aber seltsamer Weise bei denjenigen Individuen aus, welchen schon vorher die Hoden entfernt worden sind, so dass der Kehlkopf erwachsener Kastraten annähernd die Grössen- und Gestaltsverhältnisse des ausgebildeten weiblichen Larynx darbietet. Aus den bisherigen Erfahrungen scheint mir übrigens hervorzugehen, dass der Kehlkopf der Kastraten den Larynx des Weibes im Allgemeinen an Grösse merklich übertrifft und jedenfalls eine längere Stimmritze aufzuweisen hat. Bei einem von Wenzel Gruber[2]) untersuchten 65 Jahre alten Kastraten, dessen Schildknorpel einen sehr flachen Bogen beschrieben und am unzerlegten Halse keine Protuberantia laryngea erzeugt hat, zeigte die Stimmritze eine Länge von 20 Mm., während dieselbe am Kehlkopfe des Weibes durchschnittlich nur 15 Mm. lang ist.

Im Zustande der Vollendung seines Wachsthumes zeigt der Kehlkopf sehr beachtenswerthe Unterschiede nach dem Geschlechte, welche sich jedoch nicht blos auf die Grösse, sondern auch auf gewisse Eigenthümlichkeiten der äusseren Form beziehen, übrigens mancherlei individuellen Schwankungen unterworfen sind.

Der männliche Kehlkopf ist durch eine in allen Dimensionen beträchtlichere Grösse characterisirt, welche sich denn auch in den einzelnen Bestandtheilen des Organes wiederholt, deren Grössenbestimmungen

1) *Recherches sur la grandeur de la glotte* etc. *Mém. de la Société d'émulation.* t. III. p. 326.
2) Joh. Müller's Archiv für Anatomie etc. 1847. S. 465.

jedoch am zweckmässigsten mit der speziellen Beschreibung derselben verbunden werden. Bei aufgerichtetem Kehldeckel beträgt seine vordere Höhe in der Mittellinie durchschnittlich 7 Centim.; die grösste, durch den weitesten Abstand der Seiten des Schildknorpels bedingte Breite 4 Centim., indessen der gerade, zwischen dem unteren Rande des Schildknorpels und dem gegenüberliegenden Punkte der Platte des Ringknorpels bestimmte Durchmesser bei einer gewöhnlichen Länge der Stimmritze von 25 Millim. 3 Centimeter beträgt. Auf die Eigenthümlichkeit der Form des männlichen Larynx ist nicht blos der Umstand von Einfluss, dass die Seitenhälften des Schildknorpels unter Bildung eines sehr prononcirten Winkels in der vorderen Mittellinie zusammenstossen, sondern mehr noch die überwiegende Ausbildung, welche diejenige Abtheilung dieses Knorpels in der Richtung von vorn nach hinten zu erfahren pflegt, welche die über einer Horizontalebene gelegene Zone betrifft, die man sich durch die untere Grenze der Incisura superior gelegt denkt.

Der weibliche Kehlkopf, welcher in allen seinen Verhältnissen zarter gebaut ist und namentlich eine geringere Dicke sämmtlicher Knorpel aufweist, ist im Allgemeinen um $^1/_3$ kleiner als der männliche Larynx. Bei aufgerichtetem Kehldeckel beläuft sich seine Höhe in der vorderen Mittellinie auf 4,8 Cent., während seine grösste Breite 3,5 Cent. beträgt. Der gerade Durchmesser hat zwischen dem unteren Rande des Schildknorpels und dem gegenüber liegenden Punkte der Platte des Ringknorpels eine Länge von 2,4 Cent. und die Stimmritze eine Länge, welche durchschnittlich nur 15 Mm. beträgt. In Betreff der Platte des Ringknorpels hat Merkel[1]) die Ansicht ausgesprochen, dass dieselbe bei beiden Geschlechtern ziemlich gleich hoch sei und demgemäss der untere Kehlkopfraum beim Weibe einen verhältnissmässig längeren Trichter als beim Manne bilde. Wenn man auch zugeben muss, dass für die Differenz der Grösse des Larynx hauptsächlich der Schildknorpel den Ausschlag gibt, so zeigte mir die vergleichende Messung doch auch erhebliche durch den Ringknorpel bedingte Unterschiede. Die Platte der Cartilago cricoidea zeigte beim Weibe in der Mittellinie durchschnittlich eine Höhe von 1,8 Cent., beim Manne eine Höhe von 2,1 Cent. und war bei ihm ausserdem durch eine entsprechende grössere Breite ausgezeichnet. Die augenfälligste Form-Eigenthümlichkeit des weiblichen Kehl-

1) Anatomie u. Physiologie des menschlichen Stimm- u. Sprachorgans. Leipzig 1863. S. 65.

kopfes besteht bis zu einem gewissen Grade in dem Verharren desselben auf derjenigen Stufe der Entwickelung, welche vor der Pubertätsperiode gleichsam den noch indifferenten Typus des Organes ausdrückt. Demgemäss besitzt der Schildknorpel in der Mittellinie keinen Winkel, sondern beschreibt einen flachen Bogen. Diese Einrichtung in Verbindung mit der geringeren Ausbildung der oberen Zone des Schildknorpels und ihrer viel schwächeren Neigung nach vorn müssen als die wesentlichsten Ursachen angesprochen werden, warum am Halse des Weibes sein Kehlkopf keine Protuberantia laryngea erzeugt.

Vierter Abschnitt.

Die Zusammensetzung des Kehlkopfes.

In Uebereinstimmung mit dem hauptsächlichen Zwecke der Architectur des Larynx sind die meisten seiner zahlreichen Bestandtheile darauf berechnet, verschiedene Dimensionen der Stimmritze und nach dem jeweiligen Bedürfnisse wechselnde Spannungsgrade der Ligamenta vocalia herzustellen. Diese Aufgaben werden mit Hilfe eines aus beweglich unter sich verbundenen Stücken bestehenden Gerüstes gelöst, das von einer Muskulatur beherrscht wird, welche unter dem Einflusse des Willens steht. Ausserdem gehen in die Zusammensetzung des Larynx eine sein Cavum begrenzende drüsenreiche Schleimhaut, sowie Gefässe und Nerven ein, welche sowohl hinsichtlich ihrer gröberen Anordnung und Beziehung, als auch der letzten Ausbreitung nach zu Gegenständen sorgfältiger Prüfung gemacht werden müssen.

A. Das Gerüste des Kehlkopfes.

Die Materialien, welche zum Aufbaue desselben verwendet werden, haben theils, wie die Knorpel, eine mehr oder weniger beträchtliche Consistenz., theils sind dieselben, wie die Bänder, relativ weicher und meist eines bedeutenden Grades der Dehnung fähig.

Die festeren Gebilde des Kehlkopfgerüstes bestehen normalmässig aus einer Knorpelmasse, deren Zwischensubstanz gesezmässig entweder hyalin oder in ein elastisches Fasernetz zerfallen ist.

Aus ächter, hyaliner Knorpelsubstanz sind die Cartilago cricoidea und thyreoidea, sowie ihrem grössten Theile nach die Cartilagines arytaenoideae, überdiess die zwei gewöhnlich in die Seitenränder der Membrana thyreo-hyoidea eingeschlossenen Cartilagines triticeae zusammengesetzt. Die

bläulich-weisse, durchscheinende, homogen aussehende Masse erscheint dem bewaffneten Auge an dünnen Durchschnitten in der ganzen Peripherie der einzelnen Knorpel ihrer Oberfläche nach streifig und enthält hier abgeplattete, spitz auslaufende Zellen, deren Kern nicht selten fast ganz verödet ist. Im Uebrigen schliesst die homogene Intercellularmaterie ohne bestimmte Ordnung in sie eingestreute grössere rundliche, theils disseminirte, theils in Gruppen dicht zusammengedrängte Körperchen ein, deren Nucleus beim erwachsenen Menschen sehr gewöhnlich in einen Fetttropfen umgewandelt ist. Die Grundsubstanz dieser Knorpel ist sehr geneigt im Verlaufe der Zeit mancherlei Veränderungen zu erfahren. Unter diesen tritt am frühesten gewöhnlich die faserige Umwandlung auf, wobei die Substanz dem blossen Auge entweder unverändert erscheint, oder eine gleichmässig gelbliche, mitunter auch nur so gefleckte Farbe annimmt, und einen geringeren Grad der Elasticität besitzt. Anderemale erleidet die Grundsubstanz eine körnige Umwandlung, bei welcher der Knorpel trübe und bald mehr gelblich, bald asbestartig-weiss aussieht. Die Intercellularmaterie ist in eine unübersehbare Menge grösserer und kleinerer Molecüle zerfallen, welche vorzugsweise reichlich im Umkreise der Knorpelhöhlen angesammelt und überwiegend von fettiger Natur zu sein pflegen. Am augenfälligsten aber ist die grosse Neigung der hyalinen Knorpel des Larynx sich in Knochensubstanz umzuwandeln, was schon im reifen Alter, beim weiblichen Geschlechte übrigens meist später und in geringerem Umfange, so häufig vorkommt, dass R. Columbus[1]) keinen Anstand genommen hat, jene Bestandtheile des Larynx ohne Weiteres dem Knochensysteme beizuzählen. Hinsichtlich der Ausgangspunkte des Verknöcherungsprocesses ist Ségond[2]) zur Ansicht gelangt, dass dieselben hauptsächlich den Ansätzen der Muskeln entsprechen, und will die Erfahrung gemacht haben, dass nächst dem Einflusse des Alters wesentlich auch das Maass der Anstrengung, welcher diese Theile unterworfen werden, die Ossification begünstige. Im Einklange damit behauptet der genannte Autor bei Sängern den Kehlkopf früher und in grösserer Ausdehnung in diesem Zustande gefunden zu haben, als bei Menschen, durch deren Beschäftigung das Stimmorgan weniger in Anspruch genommen wird. Eine gesezmässige Reihenfolge im Auftreten der Ossification scheint nicht obzuwalten, vielmehr dieselbe in allen hyalinen Knorpeln meist gleichzeitig

1) J. B. Morgagni, *Adversaria anatomica* I. 23.
2) *Archives gén. de Méd.* 1847.

zu beginnen, ohne jedoch in allen die gleichen Fortschritte zu machen, indem erfahrungsgemäss ceteris paribus der Ring- und Schildknorpel von ihr in ausgedehnterem Grade als die Cartilagines arytaenoideae betroffen werden.

Aus Netzknorpel sind die Cartilago epiglottidis, die beiden Cartilagines Santorini und Wrisbergii, die Spitze des Stimmfortsatzes der Giessbeckenknorpel, sowie, im Falle ihres Vorhandenseins die Cartilago interarytaenoidea, die vorderen und die hinteren Sesamknorpel zusammengesetzt. Die Grundsubstanz dieser blassgelblichen, relativ weicheren, dem Drucke leichter nachgebenden Knorpel ist ein Netzwerk feinster, dunkler, mannigfaltig verfilzter elastischer Fibrillen, welche rundliche Lücken begrenzen, in die grosse helle Zellen mit ungemein deutlichem Kerne eingestreut sind. Die Substanz dieser Knorpel hat eine geringe Neigung zu parenchymatösen Störungen und ist keiner wahren Verknöcherung fähig, kann dagegen eine Imprägnirung und förmliche Incrustation durch Kalksalze erfahren.

Ein jeder Knorpel des Kehlkopfgerüstes ist an seiner gesammten Oberfläche von einem die Ernährung seines gefässlosen Gewebes vermittelnden Perichondrium umgeben, dessen faserige, an feinen elastischen vielfach sich kreuzenden Fibrillen reiche collagene Grundlage, welche nach Rheiner's Beobachtungen ausserdem spindelförmige Zellen enthält, fast ohne Grenze in die peripherische gestreifte Knorpelschichte übergeht. Das Gewebe des am Ring- und Schildknorpel ausgezeichnet mächtigen Perichondrium enthält nicht wenig Blutgefässe, deren feinste, dicht an der Knorpelgrenze geschehende Ausbreitung ein Netzwerk mit polygonalen Maschen erzeugt. Auch Nerven werden an keinem irgend grösseren, durch Essigsäure aufgeklärten Objekte gänzlich vermisst, jedoch an den meisten Stellen in nur geringer Anzahl, und blos als vereinzelte, oder zu wenigen beisammen liegende Primitivröhrchen vorgefunden. Nach Jos. Engel's[1]) speziellen Untersuchungen über die Nerven des Perichondrium fand er den grössten Reichthum an jenem der Epiglottis und zwar an beiden Flächen derselben. Als sehr untergeordnet erwies sich dagegen ihre Menge am fibrösen Ueberzuge des Schildknorpels, wo sie jedenfalls an der inneren Seite reichlicher, als an der entgegengesetzten vorzukommen pflegen.

Die in den Aufbau des Kehlkopfgerüstes eingehenden ligamentösen

1) Zeitschrift der Gesellschaft der Aerzte zu Wien. 1847. Bd I. S. 312.

Gebilde vermitteln theils wahrhaft gegliederte Verbindungen verschiedener Knorpel unter einander, so dass sie in dieser Beziehung als Synovialkapseln und fibröse Verstärkungsbündel erscheinen, theils werden sie zur Herstellung von Syndesmosen verwendet. Dies geschieht vorzugsweise durch einen Bandapparat, welcher sehr überwiegend von elastischen, zum Theil ausgezeichnet breiten Fasern gebildet wird.

I. Die einzelnen Knorpel des Kehlkopfes.

In die Zusammensetzung des Kehlkopfes der meisten Individuen gehen neun Knorpel ein, von welchen drei, nämlich die Cartilago cricoidea, thyreoidea und Epiglottidis unpaar, drei, nämlich die Cartilago arytaenoidea, Santorini, Wrisbergii paarig vorhanden und ganz symmetrisch auf die beiden Seitenhälften des Organes vertheilt sind. Ausnahmsweise kommt ein vierter unpaarer Knorpel als Cartilago interarytaenoidea, noch häufiger aber als Cartilagines sesamoideae anteriores und posteriores zwei kleine Knorpelpaare vor.

a. Die Cartilago cricoidea.

Der Ringknorpel bildet das eigentliche obere Schlussstück des röhrenförmigen Luftweges und stellt in gewissem Sinne eine höhere Metamorphose der Knorpelstreifen der Trachea dar. Die nahe morphologische Verwandtschaft mit ihnen spricht sich unter anderem in der häufig vorkommenden Verschmelzung mit dem ersten Trachealringe aus, welche gewöhnlich an der Stelle zu geschehen pflegt, wo sonst der laterale Vorsprung des unteren Bogenrandes der Cartilago cricoidea angebracht ist. Mehr noch offenbart sich jene Formverwandtschaft bei einigen Cetaceen dadurch, dass bei ihnen, wie Delphinus phocaena zeigen mag, der Bogen des Ringknorpels in der vorderen Mittellinie gespalten ist, was auch bei den drei oberen Trachealringen dieses Thieres der Fall ist. Insofern die Cartilago cricoidea das ganze übrige Kehlkopfgerüste trägt und so gewissermaassen sein Fundament darstellt, kann sie nach dem Vorschlage von C. Ludwig[1]) füglich auch als „Grundknorpel“ des Larynx bezeichnet werden.

Die Cartilago cricoidea hat im Allgemeinen annähernd die Form

1) Lehrbuch der Physiologie des Menschen. Zweite Aufl. Bd. I. S. 571.

einer kurzen, oben schräg abgeschnittenen cylindrischen Röhre, welche in der Richtung ihrer steil nach hinten ansteigenden oberen Mündung eine ovale, nach hinten sehr schmal werdende, am männlichen Kehlkopfe durchschnittlich 24 Mm. lange Lichtung besitzt. Ein nahe über den Unebenheiten des unteren Randes geführter Horizontaldurchschnitt zeigt ein Lumen, welches von der Kreisform nur wenig abweicht, und beim Manne gewöhnlich einen geraden Durchmesser von 19 Mm. zeigt. Man ist gewöhnt die Cartilago cricoidea mit einem Siegelringe zu vergleichen, und an ihr demgemäss den Gegensatz von Bogen und Platte anzunehmen. Es ist aber die Bemerkung beizufügen, dass bei ihr der mediane Abschnitt des Bogens nicht wie beim Siegelringe der Mitte der Platte, sondern dem unteren Drittel derselben gegenüberliegt, so dass sie den oberen Bogenrand in der Mittellinie sehr bedeutend überragt. An der noch gänzlich knorpeligen, wenn auch vollkommen ausgewachsenen, Cartilago cricoidea existirt übrigens keine durchgreifende natürliche Grenze zwischen Bogen und Platte, so dass man nur im Allgemeinen sagen kann, dass der gerade nach hinten schauende Abschnitt der Aussenfläche des Knorpels seiner Lamina entspricht, also etwa hinter einer Linie liegt, die man sich vom unteren Ende der Superficies articularis superior durch die untere Gelenksfläche bis zum unteren Rande des Knorpels gezogen denkt, so dass also die einen flachen Hügel — eminentia lateralis — mit leicht concaver Contactfläche darstellende Superfic. artic. inf. in jenem Zustande des Knorpels als einziger natürlicher Grenzpunkt erscheint. Am verknöcherten Ringknorpel des Mannes existirt dagegen in der ganzen Höhe der Aussenseite der Cartilago cricoidea eine Grenze in Form einer gerundeten Leiste, welche im Wesentlichen dem Zuge jener Linie folgt, jedoch keinen geraden, sondern einen nach vorn schwach convexen Verlauf nimmt und zwischen den beiden Gelenkshöckern stärker vorspringt, als unterhalb der Superficies articularis inferior, wo sie sehr flach ist und sich in die Ecke des unteren Randes der Platte verliert.

Der Bogen — arcus cartilaginis cricoideae —, welcher den vorderen Umfang und die Seiten des Ringes bildet, hat in der Mitte eine durchschnittliche Höhe von 7 Mm., die nach hinten allmälig bis zu 18 Mm. zunimmt. Die nach hinten zunehmende Höhe wird aber dadurch bedingt, dass der in seiner Mitte leicht concave, ausserdem nach jeder Seite allmälig sich wölbende und schliesslich wieder leicht ausgeschweifte obere Rand des Bogens in jener Richtung mehr und mehr ansteigt. Der untere

Rand des Bogens ist im Wesentlichen horizontal gestellt aber nicht eben, sondern jederseits in der Nähe seines hinteren Endes mit einem abgerundeten Vorsprunge — processus marginalis — versehen, welcher der untersten Portion des Musc. cricopharyngeus zum Ursprunge dient. Vor und hinter diesem Vorsprunge zeigt der untere Rand eine flache Kerbe, eine hintere kürzere und eine vordere längere, welche letztere von der gleichnamigen Kerbe der entgegengesetzten Seite dadurch geschieden wird, dass der untere Rand des Bogens in der Mitte eine für die beiden Hälften desselben gemeinsame Hervorragung besitzt. Taf. V. Fig. VI. 1.

Der Platte des Ringknorpels — lamina cartilaginis cricoideae — kann mit Rücksicht auf die am ossificirten Knorpel durch eine Leiste deutlich ausgeprägte seitliche Grenze, unbedenklich die Form eines Sechseckes zugeschrieben werden, an welchem aber weder die Seiten noch die Ecken unter sich gleich beschaffen, übrigens auf beide Hälften ganz symmetrisch vertheilt sind. Die im Maximum 6 Mm. dicke, nach oben und unten sich merklich verdünnende Platte des Ringknorpels hat eine nach dem Geschlechte wechselnde Höhe, welche ausserdem individuelle Schwankungen erleidet. Beim Manne fand ich die Höhe in der Mittellinie zwischen 19 und 23 Millimeter variirend. Von Merkel[1]) ist es als merkwürdiges Resultat seiner Messungen bezeichnet worden, dass Männer, welche eine hohe Stimmlage gehabt hatten, die höchsten Ringknorpel besassen. Bei weiblichen Kehlköpfen habe ich durchschnittlich nur eine Höhe von 18 Mm. gefunden, was also mit Merkels[1]) Angabe im Widerspruche steht, dass nämlich die Ringknorpelplatte bei beiden Geschlechtern ziemlich gleich hoch sei und eben desshalb der untere Kehlkopfraum beim Weibe einen verhältnissmässig längeren Trichter bilde als beim Manne. Die nach oben bedeutend, nach unten viel weniger sich verschmälernde Platte des Ringknorpels besitzt an der Grenze des unteren und mittleren Drittels ihre grösste, durch den Abstand der unteren Gelenkshöcker ausgedrückte Breite, welche die Höhe etwa um $^1/_6$ übertrifft. Die Innenfläche der Platte ist glatt, neigt sich in ihrer oberen Hälfte mässig nach hinten und wird um so schmäler und um so mehr rinnenartig in der Mittellinie ausgehöhlt, je mehr sie sich dem oberen Rande nähert. Dieser obere Rand ist in der Mitte zu einer Kerbe vertieft und erhebt sich vor dem Uebergange in die

1) A. a. O. S. 78.
2) A. a. O. S. 165.

obere Gelenkfläche zu einem bisweilen ausschliesslich ossificirten Höckerchen, das mit dem Ursprunge des fibrösen Lig. crico-arytaenoideum in Beziehung steht. Der untere in der Regel merklich längere Rand der Platte ist gewöhnlich nur ganz seicht ausgeschweift, kann aber ausnahmsweise auch eine auffallend tiefe Kerbe darstellen.

Die Aussenseite Taf. V. Fig. VII. der Platte des Ringknorpels ist nicht gleichförmig weder plan noch gewölbt, sondern besitzt eine mediane bald mehr bald weniger erhabene Leiste, welche jedoch nicht an allen Kehlköpfen übereinstimmt. Am seltensten scheint sie mir eine einfache, nach oben allmälig breiter werdende Firste, am häufigsten eine plane, entweder in ihrer ganzen Länge gleich breite, oder bald nach oben, bald nach unten breiter werdende Erhabenheit zu sein, die seitlich von stumpfen Kanten begrenzt wird, welche in die Höcker des oberen und des unteren Randes auslaufen. Die zwei lateralen Felder, welche von den MM. crico-arytaenoidei postici eingenommen werden, sind mehr oder weniger, und zwar in einem nach aufwärts zunehmenden Grade vertieft. Von den sechs Ecken der Platte des Ringknorpels bilden die zwei unteren abgerundete Vorsprünge an den Enden des unteren Randes, während die vier anderen die Bedeutung von Gelenkshöckern haben. Die Processus articulares superiores, welche als die oberen Ecken der Platte gelten können, sind steil lateralwärts abfallende, stark gegen die hintere Fläche überhängende, ungefähr elliptische, mässig gewölbte Hügelchen, deren in der Richtung des oberen Bogenrandes verlaufende Längenaxe durchschnittlich 6 Millimeter besitzt. Die Processus articulares inferiores erscheinen auch als flache rundliche Hügelchen, welche aber eine kreisrunde Contactfläche tragen, die einen nur höchst geringen Grad von Wölbung hat.

b. Die Cartilago thyreoidea.

Darnach, dass dieser Bestandtheil des Kehlkopfgerüstes fast alle übrigen Gebilde des Larynx vorn und lateralwärts schützend umgibt, insofern er nämlich mit seinen unteren Ecken die Seiten des Bogens der Cartilago cricoidea umfasst und nach hinten bis zur Aussenseite ihrer Platte reicht, pflegt derselbe von Alters her „Schildknorpel“ genannt zu werden. In neuerer Zeit hat ihn C. Ludwig darnach als „Spannknorpel“ des Larynx bezeichnet, dass die Spannung der Stimmbänder bei fest stehend gedachten Cartilagines arytaenoideae von den hebelförmigen Bewegungen des

Schildknorpels abhängig ist. Im Allgemeinen kann man sagen, dass die Cartilago thyreoidea in ihrer Gesammtheit eine in der Medianlinie mehr oder weniger geknickte, breite Platte darstellt, deren vier Ecken sich in cylindrische Fortsätze verlängern. Sie zerfällt in zwei unter sich übereinstimmende Seitenhälften, welche durch Vermittelung eines bald mehr bald weniger deutlich erkennbaren Zwischenstückes unbeweglich miteinander verbunden sind.

Das von Rambaud[1]) entdeckte, später von Halbertsma[2]) genauer beschriebene Mittelstück — lamina mediana cartilaginis thyreoideae — findet sich regelmässig in jedem Alter und bei beiden Geschlechtern, wird jedoch erst sichtbar, nachdem das Perichondrium vollständig abgelöst worden ist. Taf. V. Fig. I. 5. Aber auch an Querdurchschnitten kann man sich von seiner Existenz überzeugen, und bisweilen gelingt es sogar durch Maceration der Cartilago thyreoidea dasselbe isolirt darzustellen. Das intermediäre Stück besteht übrigens auch aus hyaliner Knorpelmasse, welche nur durch eine mehr grauliche Farbe vom milchweissen Colorite der Nachbarschaft unterschieden und durch vorwiegend kleinere Knorpelzellen ausgezeichnet ist. Die mit blossem Auge leicht erkennbare Grenze zwischen ihm und den Seitenplatten ist nicht durch ein Fasergewebe ausgedrückt, sondern nur durch mehr linear angeordnete Züge schmaler länglicher Zellen, zwischen welchen die Intercellularmaterie mehr oder weniger gestreift zu sein pflegt. Die Substanz dieser Platte hat keine geringere Neigung zur Ossification, als der übrige Schildknorpel, im Gegentheil habe ich sie wiederholt ausschliesslich verknöchert gefunden. Die Form der Lamina mediana bietet einigen Wechsel dar. Bisweilen ist sie rhomboidal oder lanzettlich, und nach oben und unten spitz auslaufend, gewöhnlicher erinnert sie an den Umriss einer mit breitem Fusse versehenen Flasche. Sie liegt genau in der Mittellinie und besitzt bei Männern durchschnittlich eine Höhe von 15 Mm., wobei sich ihre Breite am Halbirungspunkte auf 4 Millimeter beläuft. An der hinteren Seite der Lamina mediana erhebt sich unterhalb der Insertion des Lig. thyreo-epiglotticum ein von verästigten Bindegewebskörperchen durchsetzter derber Faserwulst, welcher in Form eines flacheren oder schärferen, jedenfalls nur 1 Mm. dicken Keiles nach rückwärts vorspringt, und sich

1) Vgl. J. A. Cavasse, *Essai sur les fractures traumatiques des cartilages du larynx.* Paris 1859.

2) *Mededeelingen der koninglijke Akademie van Wetenschappen Afdeeling Naturkunde.* Deel XI. Stuk 3.

nach beiden Seiten hin in das Gewebe des Perichondrium verliert. Taf. V. Fig. IX. 3. Medianwärts hängen mit ihm vom unteren Rande des Knorpels bis zum vorderen Ende der Chordae vocales die beiden elastischen Stimmmembranen fest zusammen, während er lateralwärts den Bündeln des Musculus thyreo-arytaenoideus internus zu ihrem Ursprunge dient.

Die Seitenplatten des Schildknorpels — laminae laterales cartilaginis thyreoideae —, deren grösste Höhe am männlichen Kehlkopfe 27 Mm., die Breite in der Horizontalebene des Endes der Incisura thyreoidea superior 37 Mm. beträgt, sind beim Manne bis zur Bildung eines nach unten flacher werdenden und mehr und mehr zurückweichenden Winkels von etwa 90, beim Weibe von 120 Graden der vorderen Mittellinie des Larynx zugeneigt. In der Regel sind die beiden Laminae laterales ganz gleichmässig auf die beiden Hälften des Organes vertheilt; doch kommt nicht selten in der Art eine asymmetrische Bildung vor, dass ein Knorpel weiter als der entgegengesetzte vorgeschoben ist. Es ist wohl möglich, dass diese für die Funktion des Larynx nicht störende Anomalie durch eine fest anliegende Halsbekleidung während des in der Pubertätsentwickelung vorwiegend in der Richtung nach vorn geschehenden Wachsthumes des Kehlkopfes herbeigeführt wird. Während die Innenfläche dieser Seitenplatten ziemlich gleichförmig und jedenfalls nur sehr flach ausgehöhlt erscheint, ist die äussere, im Allgemeinen beinahe plane, oder doch nur wenig gewölbte Seite constant mit etlichen Unebenheiten versehen. Unter dem hinteren Ende des oberen Randes erhebt sich regelmässig ein Höcker — tuberculum cart. th. —, welcher in 2—3 stumpfe Kanten ausläuft. Die eine Kante steigt in leichter Krümmung nach vorn empor, um sich in den oberen Rand des Knorpels zu verlieren, indessen die zweite Kante gegen die Mitte des hinteren Randes verläuft. Die dritte Kante stellt die von Alters her sog. Linea obliqua des Schildknorpels dar, ist jedoch nur selten deutlich ausgeprägt und zieht schräg medianwärts zum Processus marginalis des unteren Knorpelrandes herab. Die Richtung ihres Verlaufes ist sehr häufig durch einen mit dem Perichondrium verwachsenen fibrösen Strang bezeichnet, welcher als wahres Lig. intermusculare zwischen den Ansatz des Musc. sterno-thyreoideus und den Ursprung des Musc. thyreo-hyoideus eingeschoben ist.

Von den vier Rändern der Seitenplatten des Schildknorpels ist der mediale mit dem unpaarigen Zwischenstücke verwachsen und, je nach der Form desselben, entweder winkelig eingeschnitten oder mehrfach gebogen.

Der obere Rand hat im Wesentlichen die Gestalt eines liegenden S, dessen innerer Schenkel mit dem der anderen Seite zur Begrenzung eines Ausschnittes — incisura thyreoidea superior — Veranlassung gibt, dessen Tiefe einem sehr bedeutenden Wechsel unterworfen ist. Der untere, im Ganzen mehr zugeschärfte Rand wird durch einen in der Richtung der Flächen des Knorpels abgeplatteten, doch einigermaassen nach vorn abweichenden, mit dem Ursprunge der untersten Bündel des Musc. thyreo-pharyngeus in Beziehung stehenden stumpfen Fortsatz — processus marginalis — in zwei Kerben geschieden, von welchen die mediale länger aber flacher als die laterale ist. Der hintere sehr steil nach rückwärts ansteigende fast senkrechte abgerundete Rand ist in der Richtung nach oben schwach ausgeschweift und setzt sich im Vereine mit dem unteren und oberen Rande in zwei griffelartig verlängerte Ecken fort, welche als die „Hörner" des Schildknorpels bezeichnet zu werden pflegen. Das nur einem Fünftel der grössten Höhe des Knorpels entsprechende, nach vorn leicht concave Cornu inferius trägt am medialen Umfange seiner Spitze eine rundliche Contactfläche, welche eine kaum merkliche Vertiefung besitzt. Das Cornu superius, welches durchschnittlich etwa halb so lang als die grösste Höhe der Seitenplatte ist, steigt nicht ganz senkrecht, sondern ein wenig schräg nach rückwärts an und ist überdiess von seiner durch das Tuberculum bezeichneten Basis an leicht medianwärts geneigt, um durch einen bandartigen elastischen Faserzug mit dem Capitulum des grossen Zungenbeinhornes in Verbindung zu treten.

In Ausnahmsfällen steht das obere Horn des Schildknorpels nicht in continuirlicher Verbindung mit der Seitenplatte desselben, sondern hat eine selbstständige Entwickelung erfahren, indem es wie durch Abschnürung zu einem Bestandtheile des Lig. thyreohyoideum, gewissermaassen zu einem colossalen 15—18 Mm. langen Corpus triticeum geworden ist. Taf. V. Fig. XIII. An der Stelle, wo bei regelmässiger Bildung das Cornu superius beginnt, macht sich beim Mangel eines continuirlichen oberen Hornes eine stumpfe abgerundete Ecke bemerklich, wesshalb denn auch der obere Rand der Seitenplatte nicht die Form eines liegenden S, sondern nur einerlei, nach aufwärts convexe, Biegung beschreibt. In einem von mir jüngst beobachteten Falle concurrirte mit diesem Mangel eine seltsame Abweichung der Form des Schildknorpels, indem die betreffende (linke) Seitenplatte desselben eine bis zum grossen, hier in seiner Mitte gleichsam geknickten Zungenbeinhorne reichende zapfenartige Ecke bildete, welche mit der convexen Seite jener

Knickung ein Gelenk gebildet und so die Membrana thyreo-hyoidea unterbrochen hat. Von der Stelle des gesezmässigen Anfanges eines Cornu superius bis zum Capitulum des grossen Zungenbeinhornes verlief ein Lig. thyreo-hyoideum laterale, das ein 15 Mm. langes selbstständig gewordenes Cornu superius eingeschlossen hatte. Taf. V. Fig. XIV.

Während die genannten Anomalieen zu den grossen Seltenheiten gehören, ist es ein häufiges, fast innerhalb des Breitegrades der Normalität liegendes Vorkommen, dass unmittelbar unter ihrem Tuberculum die Seitenplatte des Schildknorpels mit einem rundlichen Loche — foramen thyreoideum — versehen ist, welches bald eine sehr geringe Weite, bald einen Umfang hat, dass nach Entfernung des Perichondrium ein gewöhnlicher Federkiel hindurchgeführt werden könnte. In der Regel dient dasselbe blos dem anomalen Verlaufe der Arteria laryngea superior, öfters aber auch jenem der gleichnamigen Vene, indessen der obere Kehlkopfnerv niemals in seiner Gesammtheit diese Lücke passirt. Dagegen habe ich wiederholt die Wahrnehmung gemacht, dass sein Ramus externus unter der Schleimhaut des Recessus pharyngo-laryngeus herabgestiegen und dann erst durch das Foramen thyreoideum gedrungen ist, um seine Endausbreitung anzutreten, was mitunter geschehen ist, ohne dass zugleich auch ein Blutgefäss seinen Weg durch die genannte Oeffnung genommen hat.

c. Die Cartilago epiglottica.

Nachdem schon bei einem anderen Anlasse (vgl. S. 25) die natürliche Gestalt, sowie die räumlichen Beziehungen und die wechselnde Stellung des Kehldeckels dargelegt worden sind, erübrigt hier nur die knorpelige Grundlage desselben kennen zu lehren. Sie stellt eine an den Rändern saumähnlich verdünnte, im Maximum nur 2 Mm. Dicke sehr biegsame, blassgelbliche Scheibe dar, welche ungefähr die Form eines Kartenherzens besitzt. Die platte, schmal auslaufende Spitze, die sog. Wurzel oder der Stiel des Knorpels — radix s. petiolus — ist dem oberen Ausschnitte der Cartilago thyreoidea zugekehrt, indessen die in ihrer Mitte gewöhnlich mit einer flachen Kerbe versehene Basis den Körper des Zungenbeines mehr oder weniger weit überragt. Durch die Isolirung der Knorpelscheibe verlieren sich die eigenthümlichen Biegungen, welche sie während ihres Zusammenhanges mit der Schleimhaut und verschiedenen elastischen Membranen dargeboten hat. Doch bewahrt die hintere Seite auch des isolirten Knorpels eine in der Mittellinie

seiner unteren Hälfte verlaufende leistenartige Erhabenheit, welche nach oben allmählig flacher aber breiter wird und theilweise der Bildung des Tuberculum epiglotticum zu Grunde liegt, das jedoch mehr noch durch ein hier an der vorderen Seite des Knorpels befindliches, theils aus Fett, theils aus Drüsen zusammengesetztes Polster bedingt wird.

Sowohl an den Rändern, als auch an den sehr unebenen Flächen der Cartilago epiglottica machen sich grössere und kleinere unregelmässige Lücken bemerklich, welche theils von Zellstoff erfüllt und für den Durchtritt kleiner Blutgefässe bestimmt, theils von acinösen Schleimdrüsen eingenommen sind. Die bekannte Geneigtheit der Ulcerationen des Kehldeckels eine zackige Begrenzung anzunehmen, steht wahrscheinlich in Uebereinstimmung mit dem Fortschreiten des Substanz-Verlustes in der Richtung jener widerstandsloseren, durch unregelmässige Lücken bezeichneten Stellen, deren zum Theil drüsige Einlagerung ohnehin zu Verschwärungen vorzugsweise disponirt ist.

d. Die Cartilago interarytaenoidea.

Am Kehlkopfe des Menschen kommt, jedoch nur sehr ausnahmsweise, zwischen den beiden Cartilagines arytaenoideae an der unteren Grenze der Rimula, also da ein kleines unpaariges aus Netzknorpel bestehendes Körperchen vor, wo die beiden Seitenhälften des Lig. jugale unter spitzem Winkel zur Bildung eines mittleren einfachen Stranges unter sich in Verbindung treten. Der Knorpel hat eine ganz oberflächliche nur von Schleimhaut und Drüsen der vorderen Schlundkopfwand bedeckte Lage, so dass er bei einer gewissen Grösse gegen das Cavum pharyngis herein ein ihm entsprechendes Relief erzeugen kann. In einem von mir beobachteten Falle machte sich der Knorpel dicht unter der Rimula in Gestalt eines gelblichen Hügelchens bemerklich, das bei laryngoskopischer Betrachtung recht wohl für ein kleiner Abscess hätte gehalten werden können. Taf. V. Fig. XII. 6.

Nach meinen bisherigen Erfahrungen hat die, beim Menschen von mir zuerst nachgewiesene, Cartilago interarytaenoidea einen wandelbaren, jedoch immer nur geringen Umfang, welcher zwischen der Grösse eines Hirsekornes und eines Hanfsamens schwankt. Auch seine im Allgemeinen rundliche Form bleibt sich nicht immer gleich, indem sie bald annähernd kugelig, bald mehr oder weniger oval ist, wobei alsdann das obere stumpfe Ende angewachsen, das spitze frei zu sein pflegt.

Es bedarf wohl kaum der Bemerkung, dass die Kenntniss des wenn

auch ziemlich seltenen Vorkommens der Cartilago interarytaenoidea schon desshalb einiges Interesse gewährt, weil dieselbe bei einer gewissen Grösse schon laryngoskopisch nachweisbar ist, überdies zum Ausgangspunkte einer gegen das Cavum pharyngis möglicher Weise geschehenden Wucherung werden kann. Aber auch vom rein morphologischen Standpunkte aus dürfte der Knorpel der Aufmerksamkeit werth sein, da er einigermaassen an eine Formation erinnert, welche zwischen den Cartilagines arytaenoideae verschiedener Thiere gesetzmässig auftritt. Nach den Untersuchungen von C. Mayer[1]) ist bei Gulo borealis, dem Vielfrasse, eine Cartilago interarytaenoidea von der Gestalt eines Dolches zwischen die Pyramidenknorpel eingeschoben und ist eine solche Bildung in etwas anderer Anordnung von diesem Beobachter auch am Kehlkopfe des Bären gefunden worden. Bei diesem Geschöpfe besitzt der Giessbeckenknorpel zwei Hörner, von welchen das obere frei ist, während sich das untere mit dem gleichnamigen der anderen Seite verbindet. Ueber dieser Verbindung und theilweise noch in sie eingreifend, erhebt sich eine Cartilago interarytaenoidea, welche nach jeder Seite hin eine Auftreibung zeigt. In der Uebersicht der hauptsächlichen, dem Verfasser eigenthümlichen Beobachtungen schreibt derselbe auch dem Schweine eine Cartilago interarytaenoidea zu, ohne derselben jedoch bei der speziellen Beschreibung des Larynx von Sus scrofa in irgend einer Art zu gedenken. Sonderbarerweise wird dagegen auf Fig. 92 mit t diejenige schnabelartige Bildung als „Cartilago interarytaenoidea" bezeichnet, welche aus dem Zusammenflusse der Spitzen beider Giessbeckenknorpel hervorgegangen ist, also lediglich nichts mit einem selbstständigen Zwischenknorpel gemein hat. Ein solcher existirt aber in der That auch beim Schweine in Gestalt eines keilähnlichen, jedoch nur kleinen hyalinen Stückes, welches durch elastisches Gewebe mit den medialen nach rückwärts convergirenden Ecken der Basen der Giessbeckenknorpel zusammenhängt. In eigenthümlicher Modification kehrt diese Anordnung beim Hunde wieder. Bei diesem Geschöpfe und wahrscheinlich noch bei manchen anderen Säugethieren befindet sich zwischen den Basen der Cartilagines arytaenoideae, einen medialen Fortsatz derselben deckend, ein plattes hyalines Knorpelstück, mit welchem die meisten Bündel des Musc. arytaenoideus transversus in Verbindung stehen, so dass es also die Seitenhälften dieses Muskels gleichsam

1) Ueber den Bau des Organes der Stimme. *Nova acta acad. caes. Leop. Carol.* Vol. XXIII. P. II.

als Inscriptio cartilaginea zusammenjocht. Mit der Mitte seines dem Schlundkopfe zugekehrten Randes hängt ein plattes, kaum linsengrosses kreisrundes Knorpelscheibchen durch Bandmasse zusammen, ohne jedoch Muskelbündeln zur Anheftung zu dienen.

e. Die Cartilagines arytaenoideae.

Die beiden, während ihres gegenseitigen möglichst dichten Anschlusses zusammen einigermaassen die Form des Schnabels einer Kanne — ἀρύταινα — repräsentirenden Giessbeckenkorpel, welche an die seitlich abfallenden oberen Ecken der Platte des Ringknorpels beweglich angefügt sind, müssen als die wichtigsten Bestandtheile des Kehlkopfgerüstes angesprochen werden. Weil von ihrer Stellung nicht blos die wechselnden Grade der Spannung der Stimmbänder, sondern auch die Form und die Weite der Stimmritze hauptsächlich abhängig sind, wurden sie von C. Ludwig nicht unpassend als die „Stellknorpel", des Larynx aufgeführt. Im Allgemeinen kann ihnen die Gestalt einer dreiseitigen, medianwärts gekrümmten Pyramide zugeschrieben werden, weshalb sie auch wohl Cartilagines pyramidales heissen mögen. Das vollkommene, wegen der vielfachen Beziehungen dieser kleinen, beim Manne durchschnittlich nur 16 —, beim Weibe 12 Mm. hohen Knorpel so wichtige Verständniss aller Eigenthümlichkeiten ihrer Form wird jedoch nur dadurch möglich sein, dass man die Beschaffenheit der Seiten und Ränder, sowie der Spitze und der Basis einer eingehenden Betrachtung unterwirft. Taf. V. Fig. IV. X. XI.

Die Ruhestellung dieser Knorpel vorausgesetzt, sind die Seiten der Pyramide so vertheilt, dass die eine nach hinten, die andere medianwärts, die dritte nach vorn und aussen schaut. Die hintere Seite stellt, wenn man sich den medialen Rand bis zur Grundfläche deutlich ausgeprägt denkt, ein Dreieck dar, ist concav und so glatt, dass sie in ihrer ganzen Ausbreitung keine Detailmodellirung aufzuweisen hat. Die mediale Seite ist ebenfalls dreieckig aber entweder fast ganz plan oder doch nur schwach gewölbt. Sie ist unter einem stumpfen Winkel zur hinteren Fläche in der Art geneigt, dass sie in der Ruhelage der Medianebene nahezu parallel geht. Dieselbe entspricht bei weitem nicht der ganzen Höhe des Knorpels, sondern nur dem unteren Drittel derselben, d. h. der Höhe des sog. Stimmfortsatzes, dessen innere Fläche sie ist, indem sie oder eigentlich der sie nach vorn begrenzende halbkreisförmige Rand nach aufwärts mit dem medialen Rande

der Pyramide unter Bildung einer stumpfen Kante zusammenstosst. Die vordere und zugleich lateralwärts gerichtete Seite des Pyramidenknorpels ist im Allgemeinen convex, jedoch bei weitem nicht glatt, sondern in der Art uneben, dass sie durch eine stumpfe gekrümmte Leiste in drei übereinander liegende Felder geschieden wird. Die leistenartige Erhabenheit wird nach dem Vorgange von C. Theobald Tourtual[1]) „Spina transversa", aber desshalb ganz unpassend so genannt, weil sie nicht transversal verläuft, vielmehr als wahre Crista arcuata eine fast halbkreisförmige Bogenlinie beschreibt. Diese Leiste beginnt nämlich an der Spitze des Stimmfortsatzes, steigt schräg lateralwärts empor, folgt jetzt eine Strecke weit dem lateralen Rande des Knorpels und wendet sich dann wieder medianwärts, um mit einem Hügelchen zu enden. Dieser theilweise aus Netzknorpel bestehende Hügel — colliculus — ist dem medialen Rande des Giessbeckenknorpels sehr nahe gerückt, weshalb es recht wohl sein kann, und nach den mir von Herrn Dr. W. Leube mündlich mitgetheilten von ihm gemachten laryngoskopischen Erfahrungen auch in der That wiederholt vorkam, dass er unter Umständen bei der laryngoskopischen Untersuchung über dem hinteren Ende des Einganges zur Morgagni'schen Tasche als gelblicher Flecken oder auch nur als Höckerchen von der gewöhnlichen Farbe der Schleimhaut gesehen wird, der also mehr auswärts-rückwärts und bedeutend höher als jener liegt, welcher von der Spitze des Stimmfortsatzes herrührt. Das untere Feld dieser Seite stellt eine länglich-runde flache, die laterale Seite des Stimm- und Muskelfortsatzes bildende Grube — fovea oblonga — dar, in welcher der Ansatz des Musc. thyreoarytaenoideus internus geschieht. Das mittlere Feld wird von einer kleineren aber tieferen Grube — fovea triangularis — gebildet, die von der Crista arcuata umkreist wird und dem hinteren Ende des Taschenbandes entspricht. Durch Vermittelung einer ziemlich dicken Schichte eines faserigen, an oblongen, gegen Essigsäure unempfindlichen Kernen reichen Gewebes ist der Winkel in diese Grube eingefügt, welcher aus dem Zusammenflusse des verticalen und des horizontalen Schenkels der Glandula ary-epiglottica Morgagnii hervorgeht. Das oberste Feld stellt eine kleine dreieckige glatte, schwach gewölbte Fläche dar, welche der obersten am meisten zurückweichenden fast horizontal gestellten Abtheilung des Pyramidenknorpels

1) Neue Untersuchungen über den Bau des menschlichen Schlund- und Kehlkopfes. Leipzig 1846. S. 93.

entspricht und stärker ausgeprägten Faserzügen der Membrana quadrangularis zur Anheftung dient. Von den drei die genannten Seiten von einander abgrenzenden Rändern verläuft der mediale ziemlich geradlinig und der Mittelebene des Larynx parallel, während der äussere, längste Rand S-förmig gebogen ist und nicht in Einer Ebene verbleibt, sondern in seiner unteren flach concaven Abtheilung fast senkrecht, mit der obern convexen schräg medianwärts verläuft. Ein vorderer, halbkreisförmiger Rand kommt nur der unteren Hälfte des Knorpels zu, indem derselbe in der oberen Hälfte mit dem medialen unter einem sehr spitzen Winkel zusammenfliesst, weshalb hier der Knorpel auf dem Querdurchschnitte eine convex-concave Fläche zeigt.

Im Gegensatze zu der schmalen abgerundeten Spitze der Pyramidenknorpel, welche durch die an sie gefügte Cartilago Santorini gewissermaassen verlängert wird, bietet das entgegengesetzte Ende eine sehr complicirte Modellirung dar. Die nach abwärts schauende Basalfläche der Cartilagines arytaenoideae, welche bei einer im Maximum nur $4^1/_2$ Mm. betragenden Breite, in sagittaler Richtung so sehr in die Länge gezogen ist, dass diese der Höhe des Knorpels nur wenig nachsteht, zerfällt nämlich in zwei ganz verschieden beschaffene Abtheilungen, die auch sehr ungleiche Beziehungen haben. Die beiden Abtheilungen liegen nicht linear hintereinander, sondern sind zueinander so gestellt, dass ihre Längenaxen sich unter einem sehr stumpfen Winkel schneiden, welcher nach aussen offen ist, medianwärts dagegen einen Vorsprung, eine zugleich das untere verflachte Ende des medialen Randes bezeichnende Ecke bildet, an welcher das Lig. crico-arytaenoideum s. triquetrum seine hauptsächlichste Anheftung findet. Jene beiden Abtheilungen der Grundfläche, deren Enden als hintere und vordere Ecke der Basis erscheinen, bilden im Vereine mit den übrigen Flächen und Rändern des Giessbeckenknorpels diejenigen Abtheilungen desselben, welche als Muskel- und als Stimmfortsatz unterschieden zu werden pflegen.

Der Muskelfortsatz, welcher die hintere, hakenförmig nach abwärts gekrümmte Abtheilung der Basis in sich begreift, weicht bei der Gleichgewichtslage des Giessbeckenknorpels lateralwärts ab; er hat nicht blos den Zweck einigen Muskeln nämlich dem Crico-arytaenoideus posticus und lateralis zur Anheftung und als Hebelarm zu dienen, sondern auch die Aufgabe, den gegliederten Verband der Cartilago arytaen. mit der Platte des

Ringknorpels zu vermitteln, so dass er mit eben so vielem Rechte auch Processus articularis heissen könnte. Dieser Processus musculo-articularis besitzt zwei, durch einen elliptisch gebogenen Rand geschiedene Seiten, welche einander diametral entgegengesetzt sind. Die obere unregelmässig gewölbte Seite, an der die genannten Muskeln sich inseriren, geht aus dem Zusammenflusse der hinteren und der vorderen Seite, sowie des lateralen Randes der Pyramide hervor, welcher hier als eine flache, allmälig stumpfer werdende Kante ausläuft; die untere Seite des Muskelfortsatzes, welche etwa die hintere Hälfte der Basalfläche des Pyramidenknorpels einnimmt, stellt eine hohle, ovale, nach vorn schmaler werdende Gelenkfläche dar, welche mit der convexen Contactfläche des oberen Randes des Platte des Ringknorpels die Articulatio crico-arytaenoidea erzeugt, über deren spezielle Einrichtung und Mechanik jedoch erst in der Lehre von den Verbindungen der Kehlkopfknorpeln unter sich ausführlich gehandelt werden kann.

Der Stimmfortsatz — processus vocalis — welcher die vordere Hälfte der Basis des Giessbeckenknorpels zu seiner Bildung in Anspruch nimmt, stellt einen in sagittaler Richtung in einem nach vorn zunehmenden Grade comprimirten, nach aufwärts mässig gekrümmten, in seiner ganzen Länge die Platte des Ringknorpels nach vorn überragenden Schnabel dar, der in eine bald scharfe, bald etwas abgerundete Spitze ausläuft. In wechselnder, mitunter seine halbe Länge betragender Ausdehnung ist die Spitze dieses Fortsatzes von seiner übrigen Masse durch Farbe, Consistenz und Textur verschieden. Schon Ségonde ist die gelbliche Färbung und biegsamere Beschaffenheit dieser Spitze aufgefallen. Allein erst Rheiner hat durch das Mikroskop den thatsächlichen Nachweis geliefert, dass jene Eigenschaften durch die Existenz von Netzknorpel bedingt werden, mit dessen fibrillärer Grundsubstanz die dicht verfilzten elastischen Elemente der Chorda vocalis continuirlich sind. Die aus Netzknorpel bestehende Abtheilung des Stimmfortsatzes schimmert an der hinteren Grenze des Lig. vocale durch die unverletzte Schleimhaut als gelblicher Fleck hindurch, so dass dieser bei der laryngoskopischen Untersuchung [1]) als Richtschnur zur Beurtheilung der Bewegung des Processus vocalis und der Dehnung des betreffenden Stimmbandes dienen kann. Zur Bildung des Stimmfortsatzes fliessen in der Richtung seiner Spitze die mediale und vordere Seite, sowie die vordere

1) Vgl. Gerhardt, Archiv für pathol. Anatomie. 1860. S. 435.

Abtheilung der Grundfläche des Pyramidenknorpels zusammen. Diese letztere bald mehr bald weniger, sowohl in transversaler als auch in sagittaler Richtung gewölbte, nach vorn mässig ansteigende Fläche, welche in ihrer ganzen Länge Bündeln des Musc. thyreo-arytaenoideus zur Anheftung dient, nimmt gegen die Spitze allmälig an Breite ab und setzt sich, auch medianwärts ein wenig ansteigend, an den vom Perichondrium entblössten Knorpel fast unmerklich in die mediale Seite der Cartilago arytaenoidea fort, während dagegen durch das Perichondrium hier eine Kante gebildet wird, an welcher die Membrana laryngis elastica mit ihre Anheftung findet.

f. Die Cartilagines Santorinianae s. corniculatae.

Diese gewissermaassen als modificirte Fortsetzungen der Spitze der Cartilagines arytaenoideae erscheinenden Bestandtheile des Kehlkopfgerüstes sind als netzknorpelige gelbliche Aufsätze der letzteren zu betrachten. Sie haben wohl hauptsächlich den Zweck durch ihre grössere Biegsamkeit dem Drucke der Epiglottis bei ihrer Rücklagerung während des Schluckens im erforderlichen Grade nachzugeben und so gleichzeitig zum Abschlusse der Rachenmündung des Cavum laryngis beizutragen. Die von ihrem Entdecker[1]) als „arytaenoidum capitula“ bezeichneten Knorpel besitzen durchschnittlich nur eine Länge von 5 Mm. und haben im Wesentlichen eine kegelähnliche Gestalt, deren Eigenthümlichkeit jedoch nur während ihres natürlichen Verbandes richtig beurtheilt werden kann. Die mit einer leicht concaven Basis und mit einer abgerundeten Spitze versehenen, einen kreisrunden Querdurchschnitt darbietenden Cartilagines Santorini sind nämlich zum Zwecke ihrer Convergenz in der Art bald stärker bald schwächer nach rückwärts-medianwärts gekrümmt, dass man an ihnen, wie etwa am Processus coracoideus des Schulterblattes, einen aufsteigenden und einen absteigenden Schenkel unterscheiden kann. An der Stelle ihres Ueberganges in einander bilden die Schenkel nach oben einen rundlichen knieartigen Vorsprung, welcher als die Grundlage des Tuberculum Santorinianum zu betrachten ist. Taf. V. Fig. XII. 3.

1) *Jo. Dominici Santorini observationes anatomicae.* Venetiis 1724. Cap. IV. p. 97.

g. Die Cartilagines Wrisbergianae s. cuneiformes.

Nach dem Zeugniss der Geschichte sind diese für die Bedeutung des Kehlkopfgerüstes jedenfalls untergeordneten Bestandtheile desselben nicht erst durch Wrisberg[1]) entdeckt worden, sondern schon J. B. Morgagni[2]) bekannt gewesen. Dies geht unzweideutig aus der Beschreibung hervor, welche Morgagni über die nach ihm benannte Glandula aryt. lateralis entworfen hat, wenn er von ihr sagt: *„ne glandula nimis intra protuberet, spiritumque intercipiat, quaedam columella videtur exstructa, interdum e cartilagineis fragmentis, alias e folliculosa ejusdem glandulae substantia“*. Die späteren Erfahrungen haben diese Angabe insoweit bestätigt, dass in der That ausnahmsweise im Inneren der als Columella bekannten Abtheilung der Morgagni'schen Drüsengruppe die Elemente des Netzknorpels fehlen können. Entschieden irrthümlich ist aber von Malgaigne[3]) ihr Vorkommen überhaupt bestritten und ebenso unrichtig von Cruveilhier[4]) das Auftreten derselben als eine Abweichung vom gesetzmässigen Typus bezeichnet worden. Nachdem dieser Autor die ganz allgemeine Erklärung abgegeben hatte: *„ces noyaux cartilagineux n'existent pas chez l'home“*, sieht er sich gleichwohl zur nachstehenden Beschränkung seiner Behauptung genöthigt: *„il n'est pas rare de trouver quelques grains cartilagineux anormaux avoisinant le cartilage aryténoide“*. Am Kehlkopfe der Säugethiere werden diese Knorpel nach den über sie von J. Friedr. Brandt[5]) angestellten Untersuchungen bald, wie beim Rinde vollständig vermisst, bald, wie beim Schweine in ausgezeichnetem Grade entwickelt, namentlich auch bei den Affen verhältnissmässig gross gefunden.

Der sog. Wrisberg'sche Knorpel hat auf beiden Seiten übereinstimmend seine Lage zwischen den zwei Blättern der Plica ary-epiglottica, wo er mehr oder weniger von den Körnern des verticalen Schenkels der Morgagni'schen Drüse umschlossen wird. An seiner inneren, der Höhle des Kehlkopfes zugekehrten Seite ist er von Drüsen weniger umlagert und tritt hier nicht selten wulstförmig oder säulenartig über das Niveau der nach-

1) Albr. v. Haller, Grundriss der Physiologie, herausgegeben und mit Zusätzen versehen von Wrisberg. Uebersetzung der vierten Ausgabe von J. Fr. Meckel, Berlin. 1788. S. 212.

2) *Adversaria anatomica* I. 2.

3) *Archives générales de Médecine.* Tom. XXV. pag. 214.

4) *Traité d'anatomie descriptive.* Trois. éd. Paris 1852. III. p. 508 u. 512.

5) *Observationes anatomicae de mammalium quorundam vocis instrumento.* Diss. inaug. Berolini 1816.

barlichen Schleimhaut hinaus, welche Anordnung aber bisweilen auch bei völligem Mangel des Knorpels durch die vertical gestellte Drüsengruppe allein bedingt wird. Das obere Ende des Wrisberg'schen Knorpels befindet sich 8—9 Millimeter vor dem Scheitel des Tuberculum Santorinianum und wird am freien Rande der Plica ary-epiglottica durch einen rundlichen Vorsprung — tuberculum Wrisbergianum — ausgedrückt, indessen sich das untere Ende meist unmerklich gegen den medialen Rand des Giessbeckenknorpels verliert mit dessen Schleimhautrelief die Cartilago Wrisbergii das Filtrum ventriculi erzeugt.

Beim Hunde, dessen Kehlkopf eine ungemein entwickelte Cartilago Wrisbergii besitzt, zeigt dieser in sagittaler Richtung abgeplattete, seinem Umrisse nach keilförmige Knorpel am unteren, seine Basis darstellenden Ende in der Richtung nach vorn eine dem Stimmfortsatze der Cartilago arytaenoidea ähnliche Verlängerung, welche nur etwas kürzer und mehr abgerundet ist. Der ganze untere Rand der nach rückwärts durch eine Bandmasse an die Cartilago arytaenoidea gehefteten Basis dieses Knorpels folgt dem Laufe des Taschenbandes, so dass er gewissermaassen die Grundlage der hinteren Hälfte desselben darstellt.

h. Die Cartilagines sesamoideae posteriores.

Am Kehlkopfe des Menschen haben sich diese beiden kleinen, zwar unbeständigen, aber doch nicht seltenen Knorpel früheren Beobachtern gänzlich entzogen. Nachdem ich[1]) über ihr Vorkommen die erste Nachricht gebracht hatte, wurde diese bald durch Gerhardt[2]), Henle[3]) u. A. bestätigt, so dass in der Gegenwart über die Existenz dieser Gebilde nicht der mindeste Zweifel obwaltet. Ich habe sie bei beiden Geschlechtern sowohl bei kräftigen als auch schwächlichen Individuen und in allen Altersstufen, jedoch in verschiedenen Graden der Ausbildung vorgefunden. Taf. V. Fig. XII. 4.

Die hinteren Sesamknorpel sind länglich-rund und bieten einen nur geringen Umfang dar. Im gut ausgebildeten Zustande sind dieselben 3 Mm. lang und höchstens 1 Mm. breit. Sie werden von einem ziemlich mächtigen

1) Ueber ein neues Knorpelpaar des menschlichen Kehlkopfes. Zeitschrift für rationelle Medizin. 3 R. Bd. VII. S. 269.

2) Archiv für pathologische Anatomie etc. 1860. S. 438.

3) Handbuch der Eingeweidelehre des Menschen. Braunschweig 1866. S. 238.

Perichondrium überzogen, das in zwei fast ganz aus elastischen Fasern bestehende zarte Bändchen ausläuft, von welchen das eine in das Perichondrium des Santorinischen, das andere in jenes des Giessbeckenknorpels übergeht. Ein jeder von den beiden Sesamknorpeln hat seine Lage ganz constant hart am lateralen Rande der Cartilago arytaenoidea, wo er im Bereiche der Verbindung des letzteren Knorpels mit der Cartilago Santoriniana getroffen wird. Wenn man auch die Bedeutung dieser oblongen Knorpelkörner, welche vielleicht zu Gunsten der Musculi ary-epiglottici, die über sie hinwegziehen, angebracht sind, nicht hoch anschlagen darf, so verdienen sie doch gleichwohl schon darum einigermaassen berücksichtiget zu werden, weil es im Bereiche der Möglichkeit liegt, dass von ihrer aus Netzknorpel bestehenden Substanz Wucherungen ausgehen und zu Beeinträchtigung der Funktion des Kehlkopfes Veranlassung geben können.

i. Die Cartilagines sesamoideae anteriores.

Nachdem C. Mayer[1]) schon im Jahre 1826 wie bei etlichen Thieren so auch am menschlichen Kehlkopfe das Vorkommen eines länglich-runden knorpeligen Knötchens im vorderen Ende des Stimmbandes nachgewiesen hatte, wurde demselben nach langer Vergessenheit erst in neuester Zeit die ihm gebührende Aufmerksamkeit wieder zugewendet. C. Gerhardt[2]) hat es nämlich als ein wichtiges, aber, soviel er sehe, noch nicht beschriebenes Verhalten bezeichnet, dass in dem vorderen Ende des Stimmbandes ein stecknadelkopfgrosses, etwas in die Länge gezogenes Körperchen enthalten sei, welches durch eine ihm entsprechende dünne Stelle der Schleimhaut als gelblicher Fleck durchscheine und demgemäss bei der Laryngoskopie sichtbar sei. Taf. V. Fig. VIII. 8. Fig. IX. 6. Nach der Ueberzeugung, welche Gerhardt durch die Untersuchung eines mitten durch den Ansatz der Stimmbänder geführten Horizontaldurchschnittes gewonnen hat, bildet die hyaline Substanz der Cartilago thyreoidea in jener Höhe genau in der Mittellinie einen festen, durchscheinenden Höcker, der nach beiden Seiten zu mit zwei gelblich gefärbten, biegsamen Fortsätzen zusammenhängt, die aber bereits im vordersten Anfange der Stimmbänder liegen und sowohl die gelbliche Farbe, als auch eine leichte Verdickung derselben zunächst

1) J. Fr. Meckel's Archiv. 1826. S. 193.
2) Archiv für pathologische Anatomie und Physiologie etc. Bd. XIX. Berlin 1860. S. 437.

der vorderen Commissur bedingen. Der Zusammenhang dieser gelben Fortsätze mit dem Höcker des Schildknorpels schien nicht in allen Fällen gleich innig zu sein, doch liessen sich dieselben auch nach mehrtägiger Maceration von Schildknorpel-Durchschnitten in Wasser noch nicht ohne Messer davon trennen. In Betreff der Structur der hier obwaltenden Verhältnisse findet man nach Gerhardt gegen die Stimmbänder hin nur elastisches Gewebe, dann indem man sich der Cartilago thyreoidea nähert, zwischen dasselbe einzelne wenige kleine Knorpelzellen eingestreut, welche allmälig an Häufigkeit und Grösse zunehmen, so dass „das volle Gepräge des Netzknorpels" hergestellt wird, endlich wo die gelbliche Farbe abnimmt und einem durchscheinenden bläulichen Aussehen des Knorpels weicht, verschwinden auch die faserigen Elemente der Zwischensubstanz mehr und mehr und finden sich die grossen derben Kapseln der Zellen in hyaline Grundsubstanz eingebettet. Gerhardt ist nicht abgeneigt den Fortsatz des Schildknorpels mit seinen beiden netzknorpeligen Ausläufern als „Processus vocalis" der Cartilago thyreoidea anzusprechen. Zu wesentlich anderen Resultaten gelangte Henle[1]) hinsichtlich der Natur jenes gelblichen Knötchens am vorderen Ende der Stimmbänder, indem er bemerkt, dass es sich zwar knorpelhart anfühle, aber wie die mikroskopische Untersuchung lehre, gleichwohl nur aus elastischem Gewebe bestehe. Diese Ansicht scheint im Wesentlichen auch E. Verson[1]) zu theilen, da er angibt, dass sich das Stimmband gleich nach seinem Abgange vom Schildknorpel zwar zu einer rundlichen Anschwellung verdicke, die sich aber an feinen Durchschnitten lediglich nur als eine dichte Verfilzung elastischer Fasern ausweise, an der ihm nie eine Verknorpelung begegnet sei.

Zunächst muss ich auf Grund zahlreicher Untersuchungen die Erklärung abgeben, dass es keineswegs ein durchgreifender Character des vorderen Endes der Stimmbänder ist, dass hier eine durch was immer bedingte Auftreibung derselben stattfindet. Ein an der freien Seite der Schleimhaut im Falle seiner Existenz als gelblicher Fleck sich ankündigendes Knötchen habe ich nicht selten und zwar an weiblichen Kehlköpfen öfters als an männlichen gänzlich vermisst. Doch möchte ich nicht anstehen das Vorkommen eines solchen als die Regel zu erklären, indem es unzweifelhaft

1) Handbuch der Eingeweidelehre. Braunschweig 1866. S. 239.

2) S. Stricker's Handbuch der Lehre von den Geweben des Menschen und der Thiere. Leipzig 1870. S. 460.

viel häufiger vorhanden ist als es fehlt. Die Grösse des stets eher in die Länge gezogenen als kugelförmigen Knötchens, welches stärker nach oben medianwärts vorspringt, ist sehr wandelbar, indem sie zwischen dem Umfange eines Mohnsamens und eines Hirsekornes schwankt. Das kleine gelbliche Knötchen schliesst sich übrigens nicht unmittelbar an den Schildknorpel an, sondern hängt durch elastische Fasern des unteren Stimmbandes mit einem durchscheinenden derben Gewebe zusammen, das in Gestalt eines flachen, auf dem Querdurchschnitte bisweilen exquisit dreiseitigen Vorsprunges mit der Concavität des Winkels der Cartilago thyreoidea verwachsen ist. Dieser Vorsprung besteht jedoch nicht, wie Gerhardt meint, aus hyaliner Knorpelsubstanz, sondern aus einem höchst resistenten, faserigen, in dünnen Scheiben transparenten, blass-graulichen Gewebe, auf welches der Ossificationsprocess des Schildknorpels niemals übergreift. Dieses Gewebe, welches mit der Substanz der Faserringe des Herzens die grösste Aehnlichkeit hat, und nicht blos dem vorderen Ende der Stimmbänder zur Anheftung, sondern auch den Bündeln des Musc. thyreo-arytaenoideus internus zum Ursprunge dient, besteht aus einem, aber erst auf Zusatz von Essigsäure in voller Deutlichkeit zum Vorscheine kommenden, von oblongen Kernen durchsetzten starren Gerüste blasser Faserzüge, die einen höchst regellosen, jedoch meist bogigen Verlauf nehmen, so dass sie zur Begrenzung überwiegend rundlicher Maschenräume führen, welche von feinen elastischen Fasern und gewöhnlicher Bindesubstanz erfüllt sind. Die Elemente jenes Gerüstes bestehen sowohl aus platten, bandartigen Faserzügen, als auch aus feineren ungemein blassen Fibrillen, welche aus dem Zerfalle der dickeren Balken hervorgegangen sind und theils pinselförmig ausstrahlen, theils an nachbarliche Faserzüge unter bogigem Verlaufe wieder sich anlegen.

Durch eine sorgfältige Zerlegung des vorderen Endes solcher Stimmbänder, an welchen sich hier eine gelblich gefärbte Auftreibung bemerklich macht, ist man im Stande ein rundliches consistentes Körperchen zu isoliren. Die mikroskopische Untersuchung belehrt darüber, dass es vom elastischen Fasergewebe des Stimmbandes umschlossen, gegen dasselbe nicht scharf abgegrenzt und jedenfalls ohne eigene Hülle ist. Sehr dünne, mit Essigsäure behandelte Durchschnitte, sowie Zerzupfungspräparate führen bald zur Ueberzeugung, dass man es nicht etwa blos mit einer verdichteten und verdickten Stelle der gewöhnlichen elastischen Substanz des Stimmbandes, vielmehr mit einer besonderen Einlagerung in dieselbe zu thun hat.

Es wird jedem bald klar werden, dass hier eine Anhäufung feiner, dicht verfilzter unregelmässig sich kreuzender elastischer Fibrillen, kurz alle Qualitäten der Intercellularsubstanz des Netzknorpels vorhanden sind. Es bedarf der allerfeinsten, durch die ganze Dicke des Knötchens geführter Schnitte um das zweite Attribut des Netzknorpels, nämlich seine Zellen zur Ansicht zu bringen. Diese hellen, deutliche Kerne darbietenden Formelemente habe ich nie gänzlich vermisst, aber merklich kleiner als im übrigen Netzknorpel des Kehlkopfes und bisweilen so sparsam und so sehr auf das Centrum des Knötchens beschränkt gefunden, dass es leicht erklärlich ist, warum sie von etlichen Autoren haben übersehen und desshalb geläugnet werden können.

II. Der Band-Apparat des Kehlkopfes.

Die ligamentösen Verbindungen des Larynx beziehen sich theils auf die Herstellung seines Zusammenhanges mit der Nachbarschaft, theils haben sie die Vereinigung der Bestandtheile dieses Organes unter einander zur Aufgabe.

I. Die ligamentösen Verbindungen des Kehlkopfes mit der Nachbarschaft.

Ausser der Schleimhaut, welche einen ununterbrochenen Zusammenhang zwischen Kehlkopf, Mund- und Rachenhöhle, sowie Luftröhre bewerkstelligt, wird die Verbindung desselben in der Richtung nach unten und oben und zwar mittelst der unpaarigen Bestandtheile seines Gerüstes auch noch durch bandartige Gebilde zu Stande gebracht.

a. Die ligamentöse Verbindung des Schildknorpels mit der Nachbarschaft.

Eine mehrfache Verbindung geht der Kehlkopf in seiner Gesammtheit durch den Schildknorpel mit dem Zungenbeine ein, indem der Zusammenhang beider Theile nicht blos durch den paarigen Musc. thyreohyoideus, sondern auch noch durch einen, von diesem theilweise bedeckten Bandapparat bewerkstelligt wird. Dieser besteht aus drei elastischen, gelblichen Ligamenten, von welchen das eine unpaare in der Mitte ist, die zwei anderen auf die beiden Seiten vertheilt sind, sowie aus einer dünneren, weicheren Membran, welche die von jenen Bändern nicht eingenommenen Zwischenräume erfüllt.

α. Das Lig. thyreo-hyoideum medium, welches seitlich in der

Regel nicht deutlich von der Zwischenmembran abgegrenzt, aber durch eine sehr beträchtliche Dicke von ihr verschieden ist, füllt mit seinem unteren Ende die Incisura thyreoidea des Schildknorpels aus, indem es von dem Rande derselben entspringt, also anfangs schmal ist, um eine schliessliche Breite zu gewinnen, welche der Länge des Zungenbeinkörpers entspricht. Mässig nach rückwärts ansteigend, zieht es hinter der Concavität dieses Knochens empor, um sich entlang dem oberen-hinteren Rande desselben zu inseriren. Zwischen dem oberen Ende jenes Bandes und der von einer dicken gelblichen, an elastischem Gewebe reichen, fetthaltigen, mitunter lappige Fortsätze produzirenden Bindegewebslage ausgepolsterten Concavität des Zungenbeinkörpers ist ein Schleimbeutel — bursa mucosa thyreo-hyoidea — eingeschoben, über dessen Anordnung und Erkrankung man besonders A. Verneuil[1]) lehrreiche Aufschlüsse zu verdanken hat. Die Bursa mucosa thyreo-hyoidea, welche schon A. Monro[2]) bekannt war, kommt ziemlich regelmässig vor, soll jedoch nach Hyrtl's Erfahrungen[3]) beim weiblichen Geschlechte häufiger als beim männlichen fehlen. Die Höhle dieses im Zustande seiner Ausdehnung erbsen- bis haselnussgrossen Schleimbeutels wird bisweilen von Scheidewänden in mehrere Abtheilungen gesondert. Doch kommen auch Fälle vor, wo etliche Schleimbeutel völlig von einander getrennt sind und bald neben bald hinter einander liegen. Einen auf die concave Seite des Zungenbeinkörpers beschränkten, von diesem Knochen ganz bedeckten Schleimbeutel habe ich sehr häufig gefunden und einmal von schleimiger Flüssigkeit strotzend erfüllt gesehen. Nur ausnahmsweise ist ein medianer Schleimbeutel so weit nach abwärts verlegt, dass er dem Bereiche der Incisura thyreoidea superior entspricht. Alle diese wie immer situirten Schleimbeutel nehmen desshalb ein nicht geringes praktisches Interesse in Anspruch, weil sie nicht selten zu den die Hygromata thyreoidea darstellenden Cystengeschwülsten[4]) entarten, welche mitunter ein beträchtliches Volumen erreichen können, wobei sie von einer schleimigen oder synovialen, bisweilen an Cholestearinkrystallen reichen Flüssigkeit erfüllt zu sein pflegen.

In Ausnahmsfällen, welche jedoch nach den Erfahrungen von W.

1) *Archives génér. de médec.* 1853. Vol. I.
2) *A description of all the bursae mucosae of the human body.* Edinb. 1788.
3) Topographische Anatomie. Dritte Aufl. Wien 1857. Bd. I. S. 373.
4) Vgl. E. Gurlt, Ueber die Cystengeschwülste des Halses. Berlin 1855. S. 39.

Gruber[1]) nicht selten sind, ist zwischen dem unteren Rande des Zungenbeinkörpers und des Winkels der Cartilago thyreoidea ein sehr elastisches „Lig. hyo-thyreoideum accessorium“ ausgespannt. Dasselbe ist durch die Bursa mucosa subhyoidea vom genuinen Lig. hyo-thyreoideum medium geschieden und durch schlaffes Zellgewebe einerseits mit der Halsaponeurose andererseits mit dem genannten Schleimbeutel in Verbindung gesetzt.

β. Die Ligamenta thyreo-hyoidea lateralia. Zwischen dem oberen Horne des Schildknorpels und dem in allen Altersstufen mit einem dünnen Knorpelüberzuge bekleideten Capitulum des grossen Zungenbeinhornes ist ein vorzugsweise aus elastischen Fasern gewebter dünner Strang ausgespannt, dessen Länge zu jener des oberen Schildknorpelhornes in umgekehrtem Verhältnisse steht. Je nach der Länge des Os hyoideum und der Krümmung des oberen Hornes der Cartilago thyreoidea ist das Band entweder vertical gestellt, oder bietet es eine nach vorn ansteigende Richtung dar. Wenn nicht ganz regelmässig, so doch in der grossen Mehrzahl der Fälle schliesst sein Gewebe ein aus hyalinem Knorpel bestehendes, oblonges, durchschnittlich 5 Mm. langes Korn — cartilago triticea — ein, was bald dem grossen Zungenbein- bald dem oberen Schildknorpelhorne näher liegt und mit letzterem in seltenen Ausnahmsfällen eine gegliederte Verbindung eingeht. Seine Verknöcherung findet nicht weniger häufig als jene der hyalinen Knorpelmasse des Larynx statt und kann durch fortschreitende auf die Bandmasse übergreifende Ossification der Cartilago triticea eine vollständige Continuität zwischen dem oberen Schildknorpel- und dem grossen Horne des Zungenbeines hergestellt werden.

γ. Die Membrana thyreo-hyoidea füllt den von den drei genannten Bändern nicht eingenommenen Raum zwischen dem Schildknorpel und dem Zungenbeine aus. Das vorzugsweise elastische Gewebe dieser Haut findet jedoch seinen seitlichen Abschluss nicht durch das Lig. thyreo-hyoideum laterale, sondern setzt sich, mit diesem mehr oder weniger innig verwachsen, im Bereiche des mittleren Schnürers zwischen die Längs- und Ringfaserschichte der Muskulatur des Schlundkopfes fort, um sich daselbst in die Fascia pharyngis elastica zu verlieren. Auf jeder Seite wird die Haut von den Vasa laryngea superiora, sowie vom inneren Aste des gleich-

1) Archiv für Anatomie, Physiologie etc. Berlin 1868. S. 633.

namigen Nerven in der Art durchbohrt, dass ihr Gewebe gleichsam eingestülpt wird und in die Adventitia jener Gefässe, sowie in das Neurilemma jenes Nerven übergeht. Zwischen dem grossen Horne des Zungenbeines und der an den hinteren Rand desselben sich anheftenden Membrana thyreohyoidea, also unter dem oberen Ende des Musc. thyreohyoideus ist in der Regel ein Schleimbeutel — bursa mucosa thyreo-hyoidea lateralis — eingeschoben, in dessen Höhle nicht selten zahlreiche, von Fett erfüllte Vegetationen hereinwuchern.

b. Die ligamentösen Verbindungen des Kehldeckels mit der Nachbarschaft des Larynx.

Durch den Knorpel der Epiglottis geht der Kehlkopf eine dreifache Verbindung, nämlich mit dem Zungenbeine, mit der Wurzel der Zunge, sowie mit den Seitenwänden des Schlundkopfes ein. Dieser Zusammenhang wird durch elastische, in hohem Grade dehnbare Lamellen bewerkstelligt, welche unmittelbar von der Schleimhaut der Mund- und der Rachenhöhle überzogen und theilweise an reliefartigen Erhebungen derselben kenntlich sind.

Die Membrana hyo-epiglottica, welche die Grundlage des hinteren Endes des Bodens der Mundhöhle darstellt, breitet sich in fast horizontaler Richtung zwischen dem oberen Rande des Körpers, sowie zwischen dem hinteren Rande der grossen Hörner des Zungenbeines, wo sie mit der Membrana thyreo-hyoidea unter spitzem Winkel zusammenstosst, und der vorderen Fläche der Cartilago epiglottidis aus, so dass durch sie also der Kehldeckel wenigstens an seiner vorderen Seite in eine Pars supra- und infrahyoidea geschieden wird. Den im Zustande der Anspannung leicht ausgeschweiften, mitunter selbst ein Schleimhautrelief erzeugenden Rand dieser Haut, welcher auf jeder Seite das Capitulum des grossen Zungenbeinhornes mit dem Seitenrande der Epiglottis verbindet, hat man auch wohl als Lig. hyo-epiglotticum laterale unterschieden. Doch muss daran erinnert werden, dass er nicht ein freies Ende des Lig. hyo-epiglotticum, sondern die Stelle des Zusammenflusses mit der Plica pharyngo-epiglottica und zugleich der Umbiegung bezeichnet, um sich an die hintere Seite der Membrana thyreohyoidea, also im Hintergrunde des Recessus pharyngo-laryngeus als eine Art von Fascie zu verlieren.

Mit der Zunge und mit den Seitenwänden des Schlundkopfes steht die Epiglottis nicht blos durch Schleimhaut, sondern auch durch die Membrana pharyngis elastica und in zweiter Linie durch Fleisch-

fasern in Verbindung, für welche gewisse Erhebungen jener Membran die Bedeutung von Sehnen gewinnen. Insoweit die elastische Schlundkopfhaut mit dem oberen Rande des Zungenbeines zusammenhängt und ihr Gewebe hier zum Theil unmerklich in die Membrana hyo-epiglottica übergeht, setzt sie sich im mittleren Bezirke jenes Knochens als die schon P. N. Gerdy[1]) und Tourtual[2]) bekannt gewesene „Membrana hyoglossa“ auf die Wurzel der Zunge fort, wo sie unter der Schleimhaut sich allmälig gegen die Papillae circumvallatae hin verliert. Auf jeder Seite geht dieselbe so in die Zusammensetzung des Pharynx ein, dass sie, von den Bündeln des oberen Schnürens während ihres ersten Verlaufes grösstentheils bedeckt, unter der Schleimhaut der lateralen Wand des Interstitium arcuarium, also auch über die Aussenseite der Tonsille, mit welcher sie fester zusammenhängt, in die Höhe zieht, um schliesslich an der Linea mylo-hyoidea des Unterkiefers ihre Anheftung zu erfahren.

Die Membrana pharyngis elastica erhebt sich medianwärts und auf jeder Seite also an drei Stellen zu einer flach ausgeschweiften Falte, um mit der Pars suprahyoidea des Kehldeckels in Verbindung zu treten. Die mittlere Falte erscheint als elastische Grundlage des sog. Lig. glosso-epiglotticum medium, während die seitlichen Falten an der Bildung der Arcus pharyngo-epiglottici Antheil nehmen. Zwischen dem unteren Ende der Tonsille und dem grossen Horne des Zungenbeines erhebt sich nämlich, auf beiden Seiten in ganz gleicher Weise, die elastische Haut der Schlundkopfwand gegen den Raum zwischen dem Arcus glosso- und pharyngo-palatinus zu einer anfangs sehr flachen, gegen den Seitenrand der Pars libera des Kehldeckels allmälig stärker vorspringenden, nach aufwärts concaven Falte ab, welche ein eben so beschaffenes Relief der Schleimhaut bedingt, das vor dem Arcus pharyngo-palatinus schräg medianwärts herabsteigt und sich mit diesem unter sehr spitzem Winkel kreuzt. Der freie Rand der elastischen Grundlage dieser Falte erscheint gewissermaassen als die Umschlagstelle ihrer beiden Blätter, von welchen das eine gegen die Zungenwurzel, das andere gegen den Recessus pharyngo-laryngeus herabsteigt. Das vordere Blatt fliesst medianwärts mit dem der anderen Seite an der vorderen Fläche des Kehldeckels unter Bildung des Lig. glosso-epiglotticum medium zusammen, während das hintere Blatt mit dem den Kehl-

1) *Recherches, discussions d'anatomie, de physiologie*, etc. Paris 1823. p. 20.
2) Neue Untersuchungen über den Bau des menschlichen Schlund- und Kehlkopfes. S. 99.

deckel seitlich überragenden hinteren Ende der Membrana hyo-epiglottica, sowie mit der hinteren Seite der Membrana thyreo-hyoidea, insoweit sie die vordere Wand jenes Recessus bildet, in Verbindung tritt, um sich schliesslich im submucösen Gewebe daselbst zu verlieren.

Solange der aufgerichtete Kehldeckel mit der hinteren, vertical gestellten Abtheilung des Rückens der Zunge in Berührung steht, wird von beiden nur eine enge frontale Spalte begrenzt. Wird aber die Zunge nach vorn gestreckt und dadurch von der Pars suprahyoidea des Kehldeckels abgezogen, dann hebt sich das Lig. glosso-epiglotticum unter straffer Anspannung deutlich ab. Auf jeder Seite desselben erscheint jetzt das hinterste Ende des Bodens der Mundhöhle zu einer länglich-runden Grube — fossa glosso-epiglottica s. vallecula — vertieft, welche gegen den Seitenrand der Zunge entweder flach ausläuft, oder in dieser Richtung durch ein medianwärts concaves Schleimhautfältchen — plica glosso-epiglottica lateralis — scharf abgegrenzt wird. Im Bereiche jener Gruben macht sich bei laryngoskopischen Untersuchungen bisweilen ein schräg nach hinten-aussen ansteigender rundlicher Wulst bemerklich, welcher von der Wurzel des grossen Zungenbeinhornes herrührt. An der äusseren Grenze der Vallecula, also in der Gegend der Plica glosso-epiglottica lateralis ist das kleine Horn des Zungenbeines durch die Schleimhaut hindurch tastbar. Es bildet dann eine als flach cylindrisches, sehr steil lateralwärts ansteigendes Relief sichtbare Erhabenheit, wenn das Lig. stylohyoideum durch Ossification in einen mit dem kleinen Zungenbeinhorne continuirlichen Knochenstab umgewandelt worden ist.

c. Die ligamentösen Verbindungen des Ringknorpels mit der Luftröhre.

Man ist gewöhnt nur Ein Lig. crico-tracheale anzunehmen und darunter die Gesammtheit der verticalen fibrösen, kurzen Faserzüge zu verstehen, welche zwischen den einander zugekehrten Rändern des Ringknorpels sowie des ersten Trachealringes ausgespannt sind und sich in nichts von denjenigen unterscheiden, welche die Trachealringe unter sich verbinden. Allein es hat keine Schwierigkeit den Nachweis zu liefern, dass noch zwei besondere Bänder, ein vorderes und ein hinteres, existiren, welche vom Ringknorpel auf die Luftröhre übergehen.

Das Lig. crico-tracheale anticum steigt in der vorderen Mittellinie der Trachea herab. Es erscheint als schmales, bald mehr, bald

weniger deutlich ausgeprägtes Leistchen, welches von der Mitte des unteren Randes der Cartilago cricoidea entspringt und über den vorderen Umfang etlicher Knorpelringe der Trachea ausstrahlt. Das Lig. crico-tracheale posticum stellt den hauptsächlichen, von der Mitte des unteren Randes der Platte des Ringknorpels geschehenden Ursprung der fibrösen Lamelle dar, welche die transversalen Muskelbündel der hinteren Trachealwand bedeckt. Dem Laufe der Fasern dieses platten, bandartigen, fibrösen Streifens, also dem mittleren Bezirke der hinteren Trachealwand, folgen im Falle ihrer Existenz die Längsbündel glatter Muskelfasern der Luftröhre, so dass sie sich desselben gleichsam als ihrer Ursprungsehne bedienen und nur selten in vereinzelten Zügen lateralwärts abweichen, um sich an die freieren Enden des einen oder des anderen Trachealringes anzuheften.

2. Die ligamentösen Verbindungen der Kehlkopfknorpel untereinander.

Der Darlegung des theils durch Gelenke, theils durch verschieden beschaffene Bandmassen bewerkstelligten speziellen Zusammenhanges einzelner Knorpel des Larynx untereinander, muss die Betrachtung einer für die meisten Bestandtheile des Kehlkopfgerüstes gemeinsamen Bindemittels vorausgeschickt werden. Dasselbe erscheint als eine zuerst von E. A. Lauth[1]) beschriebene, später namentlich von C. Th. Tourtual[2]) genauer untersuchte elastische Haut, welche das knorpelige Gerüste gewissermaassen ergänzt und so die Configuration der Kehlkopfshöhle wesentlich begründet, was schon aus dem Umstande hervorgeht, dass sie fast allenthalben der Schleimhaut des Cavum laryngis zur unmittelbaren Unterlage dient. Taf. V. Fig. II.

Die nicht überall gleich dicke, mit elastischem Gewebe der Luftröhre continuirliche, blassgelbliche, vorzugsweise aus breiten elastischen Fasern bestehende, ungemein dehnbare Membrana laryngis elastica ist zwischen dem oberen Rande des Bogens der Cartilago cricoidea, dem medialen Rande des Giessbeckenknorpels und der Basis seines Stimmfortsatzes, dem Rande des Kehldeckels und dem Winkel des Schildknorpels frei auf jeder Seite ausgespannt. Entsprechend den drei Etagen des Kehlkopfraumes lassen sich auch an jener Membran drei Abtheilungen unterscheiden.

1) *Mémoires de l'académie royal de médecine.* 1835. Tome IV. p. 98.

2) Neue Untersuchungen über den Bau des menschlichen Schlund- und Kehlkopfes. Leipzig 1846. S. 94 ff.

Der untere dickste, am deutlichsten ausgeprägte Abschnitt der elastischen Kehlkopfshaut, welcher wegen seiner Antheilnahme an der Begrenzung der Rima glottidis inferior auch wohl schlechtweg „Stimmmembran“ genannt wird, geht vom unteren Rande und der inneren Seite des Winkels der Cartilago thyreoidea und zwar bis hinauf zum vorderen Ende der Stimmbänder aus. Die deutlich ausgeprägten Faserzüge ihres Gewebes strahlen theils fächerartig gegen den oberen Rand des Bogens der Cartilago cricoidea, theils gegen die Spitze und den medialen Umfang des Stimmfortsatzes der Cartilago arytaenoidea aus. Je weiter sich die Faserzüge nach aufwärts erstrecken, um so mehr nehmen sie eine horizontale Richtung an und betheiligen sich schliesslich, indem die Haut gegen das Cavum laryngis eine Einrollung erfährt, an der Bildung des unteren Stimmbandes. Je mehr die Haut von beiden Seiten her sich diesen Stellen der Einrollung nähert, um so stärker neigt sie sich dem sagittalen Durchmesser des Cavum laryngis zu, wobei sie zugleich eine flach vertiefte Aussenfläche gewinnt, welche von dem Musc. thyreo-arytaenoideus in Anspruch genommen wird. An bestimmten Stellen zeigt die untere Abtheilung der elastischen Kehlkopfshaut eine stärkere Ausprägung von Faserzügen, welche der Annäherung an seit alter Zeit gangbare Vorstellungen zu Liebe, als besondere Bänder des Larynx beschrieben werden sollen. Der mittlere Abschnitt der Membrana laryngis elastica ist ausserordentlich verdünnt, und dazu bestimmt die Grundlage der Morgagnischen Ventrikel darzustellen. Die Haut erfährt aber zur Bildung dieser Taschen auf jeder Seite eine ihrer Form entsprechende Ausbuchtung, deren Anfang nach unten mit der elastischen Substanz des Stimmbandes, nach oben mit dem elastischen Gewebe des Taschenbandes continuirlich ist, in welchem jedoch die Membran dadurch den Character einer isolirbaren Lamelle eingebüsst hat, dass zwischen die Faserzüge zahlreiche Schleimdrüsen eingeschoben sind. Der obere Abschnitt der elastischen Kehlkopfshaut stellt auf jeder Seite die Grundlage der Plica ary-epiglottica dar. Dieselbe erscheint als die von Tourtual so genannte „Membrana quadrangularis“, welche nach vorn an den Seitenrand der Cartilago epiglottidis grenzt, nach hinten an den medialen Rand des Giessbeckenknorpels, zur unteren Grenze das Taschenband hat, nach oben dagegen einen schief nach rückwärts abfallenden Rand besitzt, an welchem das innere und das äussere Schleimhautblatt der sog. Plica ary-epiglottica ineinander übergehen.

Hinsichtlich der Verbindung einzelner Kehlkopfsknorpel untereinander sind zu unterscheiden:

a. Die Ligamenta crico-thyreoidea.

Der ligamentöse Zusammenhang zwischen dem Ringknorpel und der Cartilago thyreoidea geschieht theils durch zwei, auf die beiden Seitenhälften des Larynx symmetrisch vertheilte, unter sich gleich beschaffene Gelenke, theils durch den zwischen dem Winkel des Schildknorpels und dem Bogen der Cartilago cricoidea ausgespannten Abschnitt der Membrana laryngis elastica, von welchem jedoch nur diejenige Faserung als eigenes Band bezeichnet zu werden pflegt, welche vom unteren Rande des Winkels der Cartilago thyreoidea ausgeht.

α. Die Articulationes crico-thyreoideae s. Ligamenta crico-thyreoidea lateralia.

Mit flach vertieften Erhabenheiten der Seiten des Ringknorpels treten die unteren Hörner der Cartilago thyreoidea durch gewölbte Contactflächen des medialen Umfanges ihrer Spitze zur Bildung von Gelenken zusammen, welche durch die Art ihrer Beweglichkeit den Character von Arthrodien darbieten. Unter dem Einflusse der Mm. crico-thyreoidei besteht die Bewegung gleichwohl hauptsächlich in einer die Spannung der Stimmbänder bezweckenden Drehung des Schildknorpels nach vor- und abwärts um eine transversale Axe, welche durch die Gelenke hindurchgeht. Mit dieser ziemlich allgemein adoptirten Annahme, welche jedoch eine geringere Beweglichkeit nach vor- und rückwärts, sowie nach auf- und abwärts nicht ausschliesst, stehen die Resultate der Untersuchung von Harless[1]) insofern im Widerspruche, als nach ihnen keinerlei Bewegung um eine transversale Axe stattfindet, sondern lediglich blos eine Vor- und Rückwärtsbewegung des Schildknorpels in Verticalebenen durch jene Gelenke vermittelt werden soll.

Die ziemlich schlaffe Kapsel dieser Gelenke erfährt eine bedeutende Verstärkung durch fibröse Bänder, welche von der Spitze des unteren Hornes der Cartilago thyreoidea nach zwei Richtungen hin in das Perichondrium des Ringknorpels ausstrahlen, so dass das Gelenk am hinteren und vorderen Umfange am wenigsten beschränkt ist. Das Lig. kerato-cricoideum superius pflegt immer am stärksten entwickelt und so angebracht zu sein,

1) Handwörterbuch der Physiologie. Bd. IV. S. 555 u. 556.

dass es nach innen vom Unterhorne schräg medianwärts-vorwärts bis zum Rande der oberen Gelenkfläche des Ringknorpels emporsteigt. Das Lig. kerato-cricoideum inferius ist bedeutend kürzer als das vorige, geht vom äusseren Umfange der Spitze des Unterhornes aus und zieht fast horizontal nach abwärts-vorwärts, um den unteren Umfang des Gelenkes nur wenig zu überschreiten.

β. Das Lig. crico-thyreoideum medium s. conoideum.

Als mittleres, unpaariges Ring-Schildknorpel-Band pflegt diejenige Faserung der unteren Abtheilung der Membrana laryngis elastica unterschieden zu werden, die in vorzugsweise frontaler Ausbreitung das mittlere Gebiet des Interstitium crico-thyreoideum ausfüllt. So lange der beiderseitige Musc. crico-thyreoideus die seitlichen Bezirke des Bandes verhüllt, scheint es eine von unten nach oben zunehmende Breite zu besitzen, während erst nach Entfernung jener Muskulatur die wahre eigenthümlich conische, nach unten breiter werdende Gestalt zu Tage tritt. Das obere schmalere Ende geht als plattes, 7 Mm. breites Bündel vom unteren Rande des Winkels der Cartilago thyreoidea aus, das untere um ein Drittel breitere Ende heftet sich dagegen an den oberen Rand des Bogens der Cartilago cricoidea an. Lateralwärts geht das in der Mitte flach gewölbte Band ohne deutliche Grenze in die der Medianebene mehr und mehr sich zuneigende Stimmhaut über, deren Aussenseite eine gegen den Rand des Stimmbandes allmälig zunehmende, jedoch immerhin nur flache Aushöhlung erfährt. Das beim erwachsenen Menschen durchschnittlich 7 Mm. lange, einer sehr bedeutenden, fast bis zum doppelten Maasse möglichen Ausdehnung fähige Lig. conoideum wird mit Vorliebe dann für die Laryngotomie gewählt, wenn es sich nur darum handelt einen künstlichen Luftweg anzubahnen. Dabei erscheint es des bogigen Verlaufes und des an der Grenze des oberen und mittleren Drittels geschehenden Eintrittes der Art. crico-thyreoidea wegen passend das Band entweder entlang dem unteren Rande des Winkels der Cartilago thyreoidea, oder nach der schon von Vicq d'Azyr geübten Methode am oberen Rande des Ringknorpels quer zu durchschneiden.

b. Das Lig. thyreo-epiglotticum.

Das untere spitz auslaufende Ende der Cartilago epiglottica wurzelt mittelst eines platten, bis zur oberen Grenze der Incissura thyreoidea rei-

chenden 13 Mm. langen, aber wegen seiner Elasticität noch einer bedeutenden Dehnung fähigen Stranges an der oberen Grenze der hinteren Seite des Winkels der Cartilago thyreoidea. Dieses Lig. thyreo-epiglotticum fliesst im Grunde des oberen Ausschnittes der Cartilago thyreoidea mit dem unteren Ende des Lig. hyo-thyreoideum medium, auf jeder Seite mit der Membrana quadrangularis, sowie mit dem vorderen Ende desjenigen elastischen Gewebes zusammen, welches einen Theil des Inhaltes der Taschenbänder darstellt, während das vordere Ende der Chordae vocales mit der Substanz jenes Bandes keine Verbindung eingeht. Ausnahmsweise kommt es vor, dass die bisweilen gabelig getheilte Spitze der Cartilago epiglottica sich mit einem fadenförmigen Ausläufer eine Strecke weiter noch mitten durch das Gewebe jenes Bandes nach abwärts fortsetzt, oder dass selbst kleinste, gleichsam abgeschnürte Partikelchen des Netzknorpels in die Substanz des Bandes eingesprengt sind.

Die vordere Seite des nach oben an Breite allmälig bis zu 4 Mm. zunehmenden und deshalb mehr oder weniger weit auf die Enden der Seitenränder des Kehldeckelknorpels übergreifenden Lig. thyreo-epiglotticum grenzt an diejenige Portion der Fetteinlagerung des Interstitium thyreo-hyo-epiglotticum (vgl. S. 12) an, welche zwischen sein Gewebe und das untere Ende des Lig. hyo-thyreoideum eingeschoben ist. Die hintere der Höhle des Kehlkopfes zugekehrte Seite des Bandes wird dagegen von der Schleimhaut des Cavum laryngis überzogen und hängt mit derselben so innig zusammen, dass er hier das Relief fortsetzt, welches die mediane leistenartige Erhabenheit des unteren Drittels der Cartilago epiglottica in höherem Grade erzeugt.

c. Die Articulationes crico-arytaenoideae.

Während der Schildknorpel durch seine Drehung nach vorn und unten um eine durch die Articulationes crico-thyreoideae verlaufende transversale Axe die Spannung resp. Verlängerung der Stimmbänder zu bewirken vermag, sind die beiden Cartilagines arytaenoideae im Stande durch Gelenke, welche sie mit der Platte des Ringknorpels bilden, die verschiedenen Stellungen der Ligamenta vocalia herbeizuführen. Durch die mittelst dieser Gelenke geschehenden Bewegungen können die Stimmbänder tiefer oder höher gestellt, und in jeder dieser Stellungen entweder einander in wechselndem Grade genähert oder von einander entfernt werden.

Ihrem Mechanismus nach können die Articulationes crico-arytaenoideae,

in welchen die Pfanne, ähnlich wie z. B. bei den Metacarpo-Digitalgelenken, auf dem convexen Gelenkkopfe gleitet in Ermangelung eines reinen Characters vielleicht noch am ehesten als Ginglymo-Arthrodien angesprochen werden, in welchen die Bewegungen um dreierlei Axen erfolgen.

Die Contactflächen der Crico-arytaenoidealgelenke stimmen in der Grösse unter sich nicht überein, so dass sie sich in keinem Momente der Bewegung allseitig berühren. Der elliptische, cylindrisch gewölbte, von der oberen Ecke der Platte des Ringknorpels sehr steil lateralwärts abfallende Gelenkkopf besitzt durchschnittlich eine der abfallenden Richtung des oberen Randes des Ringknorpelbogens folgende Länge von 6 Mm., während der gerade, mit diesem sich kreuzende Durchmesser sich auf 3 Mm. beläuft. Die 5 Mm. lange und im Maximum 4 Mm. breite Contactfläche des Giessbeckenknorpels besitzt die Gestalt eines Ovales, dessen spitzes Ende nach vorn und innen, das stumpfe nach aussen und hinten schaut, dessen Längsaxe sich daher mit jener des Gelenkkopfes der Cartilago cricoidea unter einem mehr oder weniger spitzen Winkel kreuzt. Diese Contactfläche ist concav, stellt jedoch kein Segment einer Hohlkugel, sondern einer Schraube dar, so dass durch die Artic. crico-arytaenoideae schraubenartige Bewegungen ausgeführt werden können. Aus dem Umstande, dass auch die grösste Breite dieser hohlen Gelenkfläche der Länge der convexen nicht gleich kommt, vielmehr etwa um $^1/_4$ geringer ist als sie, ihre Länge dagegen den geraden Durchmesser des Gelenkkopfes fast um die Hälfte übertrifft, geht es klar hervor, dass bei den Bewegungen um die sich kreuzenden Axen die Pfanne zugleich auf dem Kopfe in der Richtung seiner beiden Durchmesser aus der Gleichgewichtslage verschoben werden kann. Während der Gleichgewichtslage der Giessbeckenknorpel, die augenscheinlich im Leben mit der ruhigen Athmung concurrirt, ruht aber der Processus articularis auf dem lateralen Theile der Gelenkfläche des Ringknorpels, wobei die Gelenkflächen noch am meisten congruent sind. Bei der Bewegung des Giessbeckenknorpels um die kleine, schräg von hinten-aussen nach innen-vorn, also schräg durch das Gelenk gehende Axe gleitet der Processus muscularis auf dem Gelenkshöcker in seiner Längenrichtung lateral- und medianwärts, wodurch die Giessbeckenknorpel von einander entweder entfernt oder einander genähert werden. In jeder dieser beiden Stellungen kann die ausgiebigste und wichtigste Bewegung der Pyramidenknorpel erfolgen, welche auf einer Drehung ihrer Muskelfortsätze um die der Längenrichtung des Gelenkhöckers der Cartilago cricoidea

folgenden Axe beruht, wobei die Stimmfortsätze gesenkt und dabei einander zugleich genähert, oder durch den Musc. crico-aryt. posticus gehoben und dann zugleich in wechselndem Grade von einander entfernt werden. Ausserdem kann es geschehen, dass der Giessbeckenknorpel noch in jedweder vorher von ihm eingenommenen Stellung eine schraubenartige Drehung um eine senkrecht zu seiner Gelenkfläche stehende Axe erfährt, wobei entweder die vorderen oder die medialen Ränder der beiden Cartilagines arytaenoideae einander genähert oder von einander entfernt werden müssen.

Mit der nach aussen durch das Gewebe des angrenzenden Perichondrium verstärkten Kapsel des Crico-arytaenoidealgelenkes hängt ein saumartig dünner, höchstens $1^1/_2$ Mm. breiter Meniscus zusammen, welcher vom hinteren stumpfen Umfange der Superficies articularis der Cartil. arytaenoidea aus in die Gelenkshöhle vorspringt. Derselbe ist nicht, wie Henle[1]) anführt, eine fetthaltige Synovialfalte, sondern wie Verson mit Recht behauptet ein Zwischengelenkknorpel. Er besteht jedoch nicht wie die meisten Menisci blos aus dicht verfilztem Bindegewebe, sondern schliesst sehr deutliche ordnungslos zerstreute Knorpelzellen ein. Nur an der medialen Seite des Gelenkes steht in seinem Dienste ein fibröses Band — lig. crico-arytaenoideum s. triquetrum —, welches von dem Höckerchen des oberen Randes der Platte des Ringknorpels schmal entspringt. Der grösste Theil seiner Fasern heftet sich in strahliger Ausbreitung an die stumpfe Ecke an, welche die mediale Grenze von Processus muscularis und vocalis darstellt, während nur ein kleiner Theil der Fasern entlang dem inneren Rande der Cart. arytaenoidea emporsteigt. Dieses ungemein stark entwickelte Band hat sicherlich nicht den ausschliesslichen Zweck die Axendrehung des Giessbeckenknorpels nach aussen hin einzuschränken, sondern scheint mir vielmehr hauptsächlich dazu bestimmt zu sein die erfolgreiche, die Verlängerung und Spannung der Ligta vocalia beabsichtigende Wirkung des Musc. crico-thyreoideus durch Fixirung der Giessbeckenknorpel zu sichern.

d. Die Ligamenta ary-Santoriniana.

Die Grundfläche der Santorini'schen Knorpel steht mit der abgerundeten Spitze der Cartilagines arytaenoideae in beweglicher Verbindung, die sich jedoch, wie die von einander abweichenden Angaben guter Beobachter

1) Eingeweidelehre. S. 241.

beweisen mögen, nicht immer gleich verhält. Während z. B. E. H. Weber[1]) ganz allgemein einen gegliederten, durch eine Synovialkapsel vermittelten Zusammenhang beider Knorpel annimmt, geschieht derselbe nach C. Fr. Th. Krause[2]) lediglich blos durch schlaffe elastische Bänder, was auch die Untersuchungen von Tourtual[3]) bestätigt haben, welcher das Vorkommen einer Synovialkapsel gänzlich in Abrede stellt. Zu der gleichen Ansicht bekennt sich auch Henle[4]), indessen Friedr. Arnold[5]) eine vermittelnde Stellung einnimmt, wenn er berichtet, dass die Verbindung zwischen den Cartilagines Santorinianae und arytaenoideae entweder durch kleine zarte Gelenkkapseln oder durch schlaffe Fasern zu Stande gebracht werden. Aus dieser letzteren, obwohl mit fremden und eigenen Erfahrungen nicht im Widerspruche stehenden Angabe geht jedoch keineswegs hervor, was man als Regel, und was als Ausnahme zu betrachten habe, so dass die auf eine grössere Summe eigener Beobachtungen gestützte Darlegung des Sachverhaltes keineswegs überflüssig erscheinen kann.

Bei Gelegenheit der im Verlaufe der Zeit mit grösster Sorgfalt angestellten Zergliederung von mehr als hundert Kehlköpfen erwachsener Menschen habe ich es nicht versäumt, unter Anderem auch das Augenmerk auf die Beschaffenheit der Verbindung zwischen den Santorini'schen und Giessbeckenknorpeln zu lenken. In der weitaus überwiegenden Mehrzahl, mindestens in $^3/_4$ der Fälle begegnete mir eine durchaus solide Verbindung, eine Art von dehnbarer Bandscheibe, welche einen biegsamen Zusammenhang zwischen der abgerundeten Spitze der Cartilagines arytaenoideae und der Basis der Santorini'schen Knorpel vermittelt hat. In Uebereinstimmung mit der Form der Contactflächen besitzt die Bandscheibe eine biconcave Gestalt, so dass sie in der Mitte am dünnsten, in der Peripherie jedoch nicht von gleicher Mächtigkeit, sondern medianwärts dicker als lateralwärts ist. Sie besteht aus einer in transversaler Richtung gestreiften, oder auch wirklich faserig zerfallenen, an feinen elastischen Fibrillen reichen, mit dem Gewebe des Perichondrium continuirlichen Grundsubstanz, in welche oblonge und lanzettlich geformte, mit ihrer Längenaxe den Faserzügen parallel

1) Fr. Hildebrandt's Handbuch der Anatomie. Vierte Aufl. Bd. IV. S. 161.
2) Handbuch der menschlichen Anatomie. Zweite Aufl. Hannover 1841. S. 585.
3) Neue Untersuchungen über den Bau des menschlichen Schlund- und Kehlkopfes. Leipzig 1846. S. 104.
4) Handbuch der Eingeweidelehre des Menschen. S. 242.
5) Handbuch der Anatomie des Menschen. Freiburg i/B. 1847. Bd. II. S. 146.

gestellte Knorpelzellen eingestreut sind, so dass die genannte Verbindung mit Henle für gewöhnlich ohne Weiteres als „Synchondrosis ary-corniculata“ bezeichnet werden muss.

Nachdem man weiss [1]), dass die Höhlen der Gelenke durch theilweise Verflüssigung ursprünglich solider Verbindungsmittel entstehen, lässt es sich voraussetzen, dass ausnahmsweise, jedoch noch innerhalb des Breitegrades der Normalität, ein solcher Process in der Synchondrosis ary-corniculata stattfinden kann, wie umgekehrt sonst gesezmässig auftretende Gelenke auf der früheren Stufe verharren können. In der That begegnet man bald nur rechts oder links, bald auf beiden Seiten den verschiedensten Phasen der Entwickelung eines Gelenkes zwischen dem Santorini'schen und dem Giessbeckenknorpel. Man findet bald nur eine kleine, kaum mohnsamengrosse Höhle, welche noch ringsum von gefässlosem Faserknorpelgewebe begrenzt wird, bald eine weit gegen die Peripherie fortgeschrittene Spalte, die von einer Synovialhaut umschlossen ist. Die abgerundete Spitze des Pyramidenknorpels ändert hiebei die Form nicht, wohl aber kann die convexe Grundfläche der Cartilago Santoriniana eine congruente Aushöhlung erfahren, aber auch die ursprüngliche Gestalt beibehalten, was dann der Fall ist, wenn die Bandscheibe als ein biconcaver Keil von der ganzen Peripherie aus gegen das Centrum der Gelenkspalte hereindringt. In sehr seltenen Ausnahmsfällen beginnt die Schmelzung nicht im Centrum der Synchondrosis arycorniculata, sondern in der Nähe der Verbindungsflächen beider Knorpel. Es kann bei diesem Vorgange ein Theil der Synchondrosenmasse zwischen den an zwei Stellen auftretenden Gelenkspalten der Verflüssigung entgehen und sich zwischen beiden als Scheidewand, als eine Art von Meniscus erhalten, woraus der Typus eines zweikammerigen Gelenkes resultirt.

e. Die Ligamenta crico-Santoriniana.

Die beiden Santorini'schen Knorpel hängen sowohl untereinander, als auch mit dem oberen Rande der Platte des Ringknorpels durch einen Bandapparat zusammen, dessen wesentliche Anordnung schon Santorini [2]) schildert, indem er bemerkt: *„ab summo capitulorum apice demittuntur utrinque alba, firma, teretia corpora ligamentis similia, quae capitulorum inter-*

1) Vgl. H. Luschka, Zur Entwickelungsgeschichte der Gelenke. J. Mueller's Archiv für Anatomie etc. 1855. S. 481.

2) *Observationes anatomicae.* Venetiis 1724. Cap. VI. pag. 97..

capedinem firmissime posterius arytaenoideo musculo adhaerescunt ac inferius deducta proximo cricoidis dorso, cui demum inseruntur, eas partes connectunt.“ Während dieser Bandapparat später gänzlich unbeachtet blieb, ist derselbe in neuerer Zeit von E. Fr. Naumann[1]) als „Lig. crico-Santorinianum“, von mir[2]) als „Lig. jugale cartilaginum Santorini“, von Henle[3]) als „Lig. crico-corniculo-pharyngeum“ aufgeführt und näher beschrieben worden. Er besteht aus zwei, gleichsam fadenförmige Ausläufer der Spitzen der Santorini'schen Knorpel darstellenden elastischen, 6 Mm. langen Bändchen, welche entsprechend dem Ende der Rimula unter sich zusammenfliessen. Das Ende der Rimula coincidirt aber meistens mit dem oberen Rande des Musc. arytaenoideus transversus. Doch kommt es auch häufig vor, dass dasselbe weiter nach abwärts reicht, und demgemäss von einem transversalen Wulste überragt wird, auf welchen sich oft genug die longitudinalen Schleimhautfältchen der hinteren Kehlkopfwand fortsetzen. Aus dem Zusammenflusse jener ligamentösen, nicht selten kleine Partikel von Netzknorpel einschliessenden Ausläufer des Perichondriums der Santorinischen Knorpel geht ein platter Bandstreifen hervor, welcher hinter dem Musc. arytaenoideus transversus zur Mitte des oberen Randes der Lamina cricoidea herabsteigt und meist Faserzüge zur Schleimhaut des Pharynx entsendet, um während der Deglutition allzugrosse Verschiebungen derselben am Kehlkopfe zu verhindern. Doch scheint mir dies schon aus dem Grunde nicht die Hauptaufgabe des genannten Bandapparates zu sein, weil jene Ausstrahlung bisweilen gänzlich vermisst wird. Ohne allen Zweifel ist es dagegen seine wesentliche Bestimmung, das Verhältniss der Stellung der Santorini'schen Knorpel zu wahren, also namentlich die jedesmalige Rückkehr derselben in die Gleichgewichtslage zu unterstützen, sobald der ihre gegenseitige Entfernung bewirkende Muskeleinfluss aufgehört hat.

f. Die Ligamenta thyreo-arytaenoidea superiora.

Nachdem schon bei der internen Architectur des Kehlkopfes (vgl. S. 39) über die äusseren Qualitäten, über die Anordnung und muthmaassliche funktionelle Bedeutung der oberen Stimm- oder sog. Taschenbänder die erforderlichen Aufschlüsse ertheilt worden sind, kann es sich hier nur

1) *Om byggnaden af luftrörshufvudet.* Lund, 1851.
2) Die Anatomie des menschlichen Halses. Tübingen 1862. S. 270.
3) Eingeweidelehre. S. 248.

noch um die genauere Erörterung ihres inneren Wesens handeln. In dieser Beziehung ist aber zu bemerken, dass die Taschenbänder in ihrer Gesammtheit keinen ligamentösen Character, sondern dreierlei wesentliche, aber unter sich verschiedene Substrate, nämlich eine Schleimhaut, eine drüsige Einlagerung, sowie elastisches Gewebe als Bestandtheil der Membrana laryngis elastica aufzuweisen haben, und eben desshalb bei verschiedenen Gelegenheiten mit gleichem Rechte aufgeführt werden können. Taf. VI. Fig. IV. 16.

Das was die eigenthümliche Beschaffenheit der Taschenbänder, ihre Krümmung und Wulstung hauptsächlich bedingt, so dass man sie de potentiore als „cristae glandulosae laryngis" bezeichnen könnte, ist ein aus acinösen Drüsen bestehender Strang, der bis zum hinteren, in der Regel aber nicht bis zum dem vorderen Ende des Bandes reicht. Ueber ihm breitet sich eine Schleimhaut aus, welche sich nach oben ohne Grenze in das innere Blatt der Plica ary-epiglottica verliert, nach abwärts dagegen in die mediale Wand der Morgagni'schen Tasche übergeht. Die Eigenschaft von solchen Bändern, welche das Kehlkopfsgerüste ergänzen und gewisse Knorpelstücke desselben mit einander in Verbindung setzen, erlangen die Ligta thyreo-arytaenoidea superiora einigermaassen erst durch ihr elastisches Gewebe, welches zwischen dem Schildknorpel und den Cartilagines arytaenoideae ausgespannt ist. Dasselbe kann übrigens nicht als selbstständige Bänder anerkannt, sondern muss als Bestandtheile der Membrana laryngis elastica erklärt werden. In jedem Taschenbande bildet es einen Strang, der jedoch nur an seinem vorderen Ende, wo er neben dem Lig. thyreo-epiglotticum vom Schildknorpel ausgeht, sowie an seinem hinteren Ende isolirbar ist, welches seine wichtigste Anheftung in der Fovea triangularis des Giessbeckenknorpels findet. Nach den von Tourtual[1]) gemachten Angaben besitzt diese hintere Anheftung der elastischen Substanz des Taschenbandes noch zwei Anhänge, welche dieser Autor mit besonderen Namen belegt hat. Er unterscheidet als inneren Anhang ein Lig. arcuatum, das den Zwischenraum der hinteren Insertion des oberen und unteren Stimmbandes ausfüllen und für dieselben eine Art von Commissur bilden soll. Es wird in der Tiefe jenes Zwischenraumes als eine fast dreiseitige elastische Membran sichtbar, deren schmaler hinterer Theil an die äussere Fläche des Stimmfortsatzes sich befestigt, deren oberer und unterer Rand mit den

1) Neue Untersuchungen etc. Leipzig 1846. S. 97.

beiden Ligta vocalia einer Seite verbunden, deren vorderer frei liegend und sichelförmig ist. Dieser freie Rand besteht aus starken, bogenförmig gekrümmten elastischen Fasern, welche sich von dem Taschenbande zu der äusseren Fläche des unteren Abschnittes der Membrana laryngis elastica nahe unter dem echten Stimmband begibt und sich mit dem Gewebe desselben vermischt. Als äusseren Anhang der hinteren Insertion des Taschenbandes beschreibt Tourtual ein Lig. arytaenoideum transversum, das sich an der vorderen Fläche des Giessbeckenknorpels in der Art fortsetzen soll, dass es sich an die Querleiste desselben anheftet und vor der Fovea triangularis ausgespannt ist. Diesen Behauptungen entgegen muss ich bemerken, dass es mir nicht gelungen ist bestimmt ausgeprägte Faserzüge nachzuweisen, welche sich ungezwungen auf jene von Tourtual als Anhänge der hinteren Insertion des Taschenbandes unterschiedene Ligamente hätten zurückführen lassen. Dagegen gelingt es ohne Schwierigkeit sich nach sauberer Entfernung der Schleimhaut davon zu überzeugen, dass an der medialen Grenze der Fovea triangularis ein theilweiser Zusammenfluss des elastischen Gewebes der beiden Stimmbänder einer Seite stattfindet. Auch lateralwärts wird man hier nach Entfernung der betreffenden Muskulatur bei dem Versuche das mächtige zugleich als Perichondrium dienende elastische Gewebe aus der Fovea triangularis der vorderen äusseren Seite des Giessbeckenknorpels abzulösen die Wahrnehmung machen, dass hier das elastische Gewebe des oberen Stimmbandes mit jenem des unteren zusammenhängt.

Insoweit die acinösen Schleimdrüsen eine zusammenhängende, dem Laufe und der Krümmung des Taschenbandes folgende Gruppe bilden, hat der elastische Strang desselben seine Selbstständigkeit eingebüsst. Durch die Einlagerung der Drüsen in sein Gewebe wird nämlich der Strang in zahllose, abwechselnd zusammenfliessende Faserzüge förmlich zerklüftet, welche sich erst am Anfang und Ende wieder sammeln. So kommt es, dass auf dem Querdurchschnitte des Taschenbandes das Stroma für die Drüsen bei stärkerer Vergrösserung das Ansehen einer Punktmasse gewährt, das lediglich von den Querdurchschnitten der gegen die Schleimhaut ziemlich scharf abgegrenzten elastischen Fasern herrührt. (Vgl. Taf. X. Fig. V.)

g. Die Ligamenta thyreo-arytaenoidea inferiora.

Aehnlich wie die sog. Taschenbänder sind auch die unteren oder echten Stimmbänder keine Ligamente im gewöhnlichen Sinne, sondern Complexe von Bestandtheilen, unter welchen ein quer gestreifter Muskel am meisten zu ihrer Gestalt und Zusammensetzung beiträgt, so dass sie am naturgemässesten „Cristae musculares“ oder noch unverfänglicher „Cristae vocales laryngis“ genannt werden können. Die dreiseitig prismatischen Stimmbänder verdanken nämlich diese Form einem eben so gestalteten Muskel, welcher durch seine mediale, am meisten zugeschärfte Kante die Beschaffenheit des freien Stimmbandrandes wesentlich bedingt. Die zwei dem Cavum laryngis zugekehrten, zur Erzeugung jenes Randes unter einem spitzen Flächenwinkel zusammenstossenden Seiten des genannten Muskels, welcher den sog. Stimmbandkörper darstellt, sind fascienartig von einer Abtheilung der Membrana laryngis elastica überzogen, deren aus netzförmig verbundenen elastischen Fasern bestehendes dichtes Gewebe von beiden Flächen her gegen den freien Rand hin an Mächtigkeit allmälig zunimmt. Taf. X. Fig. II. 2. Man hat sich daran gewöhnt die dem scharfen Stimmbandrande folgenden, in einem auf die Schleimhautoberfläche senkrechten Durchmesser abgeplatteten Faserzüge der elastischen Kehlkopfhaut speziell unter dem Namen des Lig. thyreo-arytaenoideum superius s. chorda vocalis aufzuführen. Die Anheftung seines vorderen, gewöhnlich ein Netzknorpelknötchen einschliessenden und dadurch ein wenig aufgetrieben erscheinenden Endes findet ziemlich genau am Halbirungspunkte der Höhe des Winkels der Cartilago thyreoidea dicht neben dem Rande der entgegengesetzten Seite statt, wo die Verbindung jedoch nicht direct mit der hyalinen Knorpelsubstanz, sondern wie schon früher (S. 82) auseinander gesetzt wurde, mit einem derben, eigenthümlichen Fasergerüste geschieht, das in gewissem Sinne als mediane Verdickung der Substanz des Perichondrium internum jenes Knorpels erscheint. Die gegen ihr vorderes Ende dicht zusammengedrängten elastischen Faserbündel, welche theils genau dem Laufe des scharfen Stimmbandrandes folgen, theils auf der oberen und unteren Fläche des Stimmbandkörpers nach rückwärts ziehen, drängen sich zum Zwecke ihrer hinteren Anheftung nicht auf einen Punkt zusammen. Constant verliert sich das stärkste Bündel in die faserige Grundsubstanz der netzknorpeligen Spitze des Stimmfortsatzes, während andere Faserzüge an

dem vorderen Rande des Giessbeckenknorpels nahe über jener Spitze sich inseriren und eine dritte Gruppe in das elastische Perichondrium der medialen Fläche des Processus vocalis übergeht, in einzelnen Zügen sogar bis zum oberen Rande der Cartilago cricoidea sich erstrecken kann.

Die auf dem elastischen Ueberzuge des Stimmbandmuskels ruhende Schleimhaut ist nicht in ihrer ganzen Ausbreitung glatt, sondern besitzt an der unteren Seite des Stimmbandes regelmässig ein Fältchen, das hinten am stärksten ausgebildet ist und hier den nach vorn-oben concaven Verlauf des vorderen Randes der Cartilago arytaenoidea theilt. Im Bereiche der Spitze des Stimmfortsatzes kreuzt es sich mit der Längenaxe des letzteren, um jetzt seinen Weg parallel dem freien Rande des Stimmbandes fortzusetzen und mit ihm eine rinnenartig vertiefte Zone zu begrenzen. Die Schleimhaut der Stimmbänder ist durch eine Schichte eines zarten zu Infiltrationen aller Art geneigten Zellgewebes so locker mit dem elastischen Gewebe verbunden, dass sie leicht verschoben, abgelöst und in Fältchen erhoben werden kann, was ohne Zweifel mit den Zweck hat der wechselnden Länge und Breite der Stimmbänder sich jederzeit leicht anzupassen, ohne dem Muskel ein spannendes Hinderniss entgegenzusetzen. Dies wird in den Fällen unmöglich sein, in welchen die Schleimhaut durch katarrhalische Schwellungen oder verschiedenartige Einlagerung jene Eigenschaften eingebüsst und eben damit die Stimmbänder die Fähigkeit zu normalen Schwingungen verloren haben. Die Thatsache der mit Erkrankungen der Schleimhaut einhergehender Beeinträchtigung der Tonerzeugung scheint Ed. Fournié[1]) neben anderen Erwägungen zur Annahme verleitet zu haben, dass nur die Schleimhaut des Stimmbandes schwingungsfähig sei, wenn er sagt: *„nous sommes pleinement autorisé à conclure, que les vibrations sonores sont exclusivement produites par la petite portion de la muqueuse, qui recouvre le bord interne des rubans vocaux.“*

B. Die Muskulatur des Kehlkopfes.

Mit den verschiedenen Bestandtheilen des Kehlkopfgerüstes steht eine reichliche Muskulatur in Verbindung, welche theils den Zusammenhang mit näher oder entfernter liegenden Gebilden nämlich mit dem Gaumen-

1) *Physiologie de la voix et de la parole.* Paris 1866.

segel, Schlundkopf, Brustbein, Zungenbein, Unterkiefer und Griffelfortsatze zu vermitteln hat, also ihm und diesen gemeinsam, theils auf den Kehlkopf beschränkt ist.

I. Die gemeinsamen Kehlkopfmuskeln.

Obschon sämmtlichen in diese Kategorie gehörigen Muskeln ein mehr oder minder bedeutender Einfluss auf die Stellung des Larynx zugeschrieben werden muss, so können doch nicht alle bei dieser Gelegenheit in spezielle Betrachtung gezogen werden. Zwei mit dem Larynx zusammenhängende Muskeln, nämlich der Thyreo-palatinus, welcher das Gaumensegel mit dem oberen vorderen Rande des Schildknorpels in Verbindung setzt und unzweifelhaft bei der rasch vorübergehenden Erhebung des Larynx während der Deglutition betheiligt ist, sowie der Musc. laryngo-pharyngeus, welcher von der Seitenplatte des Schildknorpels hinter ihrer Eminentia obliqua und vom Ringknorpel ausgeht und in der Eigenschaft eines Constrictor pharyngis inferior den hinteren Umfang des Kehlkopfes umgreift, mussten bei der Anatomie des Schlundkopfes [1]), auf welche wir desshalb verweisen müssen, eingehenden Schilderungen unterworfen werden. Wir können diese beiden Muskeln um so mehr von den nachfolgenden Erörterungen ausschliessen, als sich auch ihre Funktion hauptsächlich auf den Schlundkopf bezieht, so dass also für eine spezielle Betrachtung hier nur noch übrig bleiben:

1. Der Musc. sterno-thyreoideus.

Der bandartig platte, von 2½ Centim. nach oben an Breite allmälig bis zu 1½ Centim. abnehmende Brustbein-Schildknorpel-Muskel ist zwischen vorderer Thoraxwand und Kehlkopf ausgespannt. Taf. VI. Fig. I. 1. An seiner vorderen Fläche ist der aus ziemlich locker zusammenhängenden Bündeln bestehende, ausnahmsweise in wechselnder Höhe von einer fadenförmigen Inscriptio tendinea quer durchsetzte Muskel ganz fleischig, während er an seiner hinteren Seite im oberen Viertel ohne Ausnahme sehnig erscheint. Vom Musc. sterno-hyoideus theilweise bedeckt und mit ihm unter sehr spitzem Winkel sich kreuzend steigt der Musc. sterno-thyreoideus sehr

1) H. Luschka, Der Schlundkopf des Menschen. Tübingen 1868.

steil lateralwärts empor, wobei er anfangs rechts Arteria und Vena anonyma, links die ungenannte Vene und Carotis primitiva, im weiteren Verlaufe dagegen den Seitenlappen der Schilddrüse überschreitet, deren Wölbung er sich genau anschmiegt. Da, wo er dem oberen Rande dieses Drüsenlappens entsprechend stark eingezogen ist, zieht in der Regel unter ihm der quere Ast der Art. thyreoidea superior hinweg, welcher nicht selten aber auch hier einen oberflächlicheren Verlauf über den Muskel nimmt. Bei dieser räumlichen Beziehung des Musc. sterno-thyreoideus zur seitlichen, am meisten gewölbten Abtheilung der Schilddrüse kann es nicht überraschen, dass er der Volumenszunahme dieses Organes durch stärkeres Anpressen desselben gegen den Laryngotrachealcanal Widerstand zu leisten sucht. Bei längere Zeit hindurch bestehendem, umfänglicherem Kropfe erfährt der Muskel allmälig eine Schwächung, indem er unter theilweiser Verödung seines Gewebes durch Druck in eine membranartig dünne Faserlage umgewandelt wird.

Anlangend seinen Ursprung gehen in der überwiegenden Mehrzahl der Fälle die Bündel des Musc. sterno-thyreoideus im Zusammenhange fleischig eine Daumenbreite abwärts vom Sternohyoideus theils von der hinteren Seite des Manubrium sterni, theils in schräg nach auswärts-aufwärts steigender Linie von der hinteren Fläche des Knorpels der ersten Rippe ab. Die letztere Faserung entspringt auch wohl gesondert, und legt sich erst im Aufsteigen an die einwärts liegende Portion an. Die inneren Ränder des Ursprunges beider Brust-Schildmuskeln stehen bald mehr oder weniger weit von einander ab, bald findet daselbst ein mehrfach gekreuzter Austausch einer Anzahl von Fleischbündeln statt. Ein oder das andere aus der Kreuzung hervorgegangene oder ein gesondertes und vom eigentlichen unteren Ende des Musc. sterno-thyreoideus gedecktes Bündel setzt seinen Weg häufig nicht nach aufwärts fort, sondern endigt sich im Periost knapp unter der Incisura semilunaris superior des Manubrium sterni, oder heftet sich auch wohl an die hintere Seite des Lig. interclaviculare an. Nach einer von M. Girardi[1]) gemachten Angabe hängen die beiden Musculi sterno-thyreoidei bisweilen durch Querfasern zusammen. Es ist möglich, dass diese Angabe theilweise auf die von mir[2]) entdeckten, jedoch nur

1) *De re anatomica oratio.* Parmae 1781. p. 36.

2) H Luschka, Der Musculus transversus colli des Menschen. Sitzungsber. d. math.-naturw. Klasse der K. Acad. d. Wissenschaften. Jahrgang 1858.

sehr ausnahmsweise vorkommenden, den durchaus selbstständigen Musc. transversus colli darstellenden Fleischbündel bezogen werden kann. Dieser platte dünne, vom oberen Rande des Knorpels der ersten Rippe entspringende Muskel, welcher mit dem gleichnamigen Muskel der anderen Seite unter Bildung eines flachen nach aufwärts convexen Bogens sehnig zusammenfliesst, stellt am Halse eine sehr abgeschwächte funktionell bedeutungslose Wiederholung des Transversus abdominis und des Triangularis sterni dar. Gewöhnlich ist der Muskel zwischen das untere Ende des Musc. sterno-hyoideus und sterno-thyreoideus eingeschoben, durchsetzt aber nicht selten auch den Anfang des letzteren Muskels so, dass dessen Bündel theils hinter, theils vor ihn zu liegen kommen.

Der Ansatz des Musc. sterno-thyreoideus geschieht an der Seitenplatte des Schildknorpels in der Richtung einer schräg von aussen nach innen absteigenden Linie, welche das Tuberculum der Cartil. th. mit dem Processus marginalis ihres unteren Randes verbindet. In der Regel findet theilweise eine ununterbrochene Fortsetzung von Fleischbündeln in die Faserung des hier entspringenden Musc. thyreo-hyoideus statt, was namentlich von den lateralen Bündeln gilt. Doch sind nicht selten beide Muskeln hier vollkommen von einander durch einen fibrösen, mit dem Perichondrium fest verwachsenen Streifen geschieden, welcher in der Richtung der genannten Linie verläuft. In seltenen Ausnahmsfällen hängt die gesammte Fleischfaserung mit einer platten schmalen Sehne zusammen, die sich ausschliesslich an das dreiseitige Tuberculum des Schildknorpels anheftet, wo übrigens auch unter gewöhnlichen Verhältnissen die stärkste Insertion des Muskels durch einen aus der Tiefe des Fleisches auftauchenden Sehnenfaden stattfindet. Von der dem Musc. thyreo-pharyngeus zugekehrten und diesen theilweise bedeckenden hier sehnigen Fläche des Brustschildmuskels entspringen constant einige Fleischbündel jenes unteren Schlundkopfschnürers, welche den spitzen Flächenwinkel einigermaassen ausrunden, welcher durch den Zusammenstoss der Schildknorpelinsertionen beider Muskeln erzeugt wird.

Seiner functionellen Bedeutung nach muss der Musc. sterno-thyreoideus als Herabzieher des Kehlkopfes angesprochen werden. Diese Ortsveränderung des Larynx nach unten findet in der Richtung der Längenaxe der Luftröhre statt, welche bekanntlich in einem nach abwärts allmälig zunehmenden Grade von der Frontalebene nach hinten abweicht.

Die Möglichkeit der Senkung des Larynx beruht aber nicht darauf, dass die Trachea unter dem Einflusse der Contraction des beiderseitigen Brust-Schildmuskels eine entsprechende Dislocation der Lungenwurzel bewirkt, als vielmehr auf der elastischen Faserverbindung der Knorpelringe, durch welche die Trachea eine wahrhaft federnde Beschaffenheit erlangt, welche hinwiederum die Ursache ist, warum der Kehlkopf nach aufgehobener Wirkung der MM. sterno-thyreoidei von selbst wieder in die ursprüngliche Lage zurückspringt.

2. Der Musc. thyreo-hyoideus.

Nicht blos durch die gleiche Richtung des Verlaufes, sondern ganz besonders dadurch erscheint der Schild-Zungenbeinmuskel als eine nur eben theilweise unterbrochene Fortsetzung des Musc. sterno-thyreoideus, dass nicht wenige Bündel des letzteren Muskels in jenen übergehen. Im Allgemeinen kann dem platten, durchschnittlich 2 Centim. breiten, nach oben merklich schmäler aber dicker werdenden Musc. thyreo-hyoideus eine trapezartige Form zugeschrieben werden. Die Fleischbündel des Muskels, welche eine von innen nach aussen abnehmende Grösse haben, so dass sein medialer freier Rand reichlich um ein Drittel länger als der laterale ist, verlaufen nicht sämmtlich parallel, indem die kürzesten am weitesten nach auswärts liegenden Faserzüge stärker convergiren, um in die Bildung einer tieferen Schichte einzugehen. Taf. VI. Fig. II. 8. Der untere Rand des Muskels, welcher seinen Ursprung bezeichnet, zerfällt in zwei ungleich grosse Segmente, die unter einem stumpfen Winkel zusammenstossen. Mit dem kürzeren Segmente entspringt der Muskel vom unteren Rande des Schildknorpels medianwärts von dessen Processus marginalis, mit dem längeren dagegen von der Linea obliqua dieses Knorpels so, dass die obersten kürzesten Bündel vom Tuberculum cartilaginis thyreoideae ausgehen. Der Ansatz des Muskels geschieht am Zungenbeine in der Art, dass stets der kleinere Theil am lateralen Ende des unteren Randes der Basis dieses Knochens, der viel breitere am medialen Drittel des grossen Hornes und zwar sowohl am unteren Rande dieses Knochens, als auch an der unteren hinteren Fläche desselben ihre Anheftung findet. Sehr häufig wurde von mir die Wahrnehmung gemacht, dass einzelne Fleischbündel das grosse Horn des Zungenbeines überschritten und sich dem Musc. hyo-glossus beigesellt haben, was darauf hinweisen dürfte, dass der letztere Muskel in ähnlicher Art

als Fortsetzung des Thyreo-hyoideus zu deuten ist, wie dieser Muskel als solche des Sterno-thyreoideus erscheint.

Wie es schon J. B. Morgagni[1]) und A. Haller[2]) aufführen, kommt in seltenen Ausnahmsfällen ein kleiner accessorischer Musc. thyreo-hyoideus vor, welcher die Spitze des Oberhornes der Cartilago thyreoidea mit dem Capitulum des grossen Zungenbeinhornes verbindet. Als Modification dieser Varietät begegnete mir an einem männlichen Kehlkopfe ein 3 Mm. breiter Muskel, welcher vom Tuberculum des Schildknorpels ausgegangen und schräg lateralwärts emporgestiegen ist, um sich am Capitulum des grossen Zungenbeinhornes zu inseriren. Als anderes, einen sehr tiefen Ursprung bezeichnendes Extrem ist die von Zagorsky[3]) als Musc. crico-hyoideus beschriebene Varietät zu erklären, indem hier ein Theil der Fasern des Thyreo-hyoideus vom Ringknorpel ausgegangen ist.

Die innerste Faserung des Zungenbein-Schildknorpelmuskels überschreitet bisweilen und zwar bald nur auf einer, bald auf beiden Seiten den Kehlkopf nach unten, um sich an der hinteren Oberfläche der Schilddrüse zu verlieren. Diese abirrenden Bündel sind schon Haller[4]) bekannt gewesen, später von S. Th. Sömmerring[5]) näher berücksichtigt und als „Levator glandulae thyreoideae" aufgeführt worden. Die zum Involucrum der Schilddrüse gehenden Muskeln hängen übrigens nicht immer mit dem Zungenbeine zusammen, sondern gehen bisweilen auch von verschiedenen Stellen des Schildknorpels aus. Namentlich kommt es nicht selten vor, dass vom unteren Rande dieses Knorpels neben der Insertion des Lig. conoideum ein schmales Muskelbündel auf einer oder auf beiden Seiten entspringt und entlang dem medialen Rande des Musc. crico-thyreoideus herabsteigt, um an der hinteren Fläche des Isthmus der Schilddrüse zu endigen. Nach einer von E. Bergmann[6]) gemachten Wahrnehmung hat sich auf der linken Seite einem solchen Schilddrüsenmuskel ein Bündel des Cricopharyngeus beigesellt, und ist von W. Gruber[7]) ein Fleischbündel abgebildet worden, das vom rechten Processus marginalis des Schildknorpels

1) *Epistola anatomica.* XI. No. 43. p. 362.
2) *Elementa physiologiae* Lausannae 1761. Tomus III. p. 383.
3) *Mém de l'acad. de Petersb.* T. I. p. 353.
4) *Elementa physiologiae* Tom. III. Lib. IX. §. 23.
5) Vom Baue des menschl. Körpers. Frankfurt a/M. 1796. Eingeweidelehre S. 42.
6) Joh. Mueller's Archiv für Anatomie etc. 1855. S. 339.
7) Ebendaselbst 1868. Taf. XV. Fig. D. b.

zum Isthmus verlief. Aus dem Umstande, dass der Musc. thyreo-hyoideus zwei, in verticaler Richtung leicht gegen-einander verschiebbare Theile unter sich verbindet, wird man schon a priori zur Annahme berechtigt sein, dass derselbe je nach dem Bedürfnisse sowohl den Kehlkopf zu erheben d. h. dem Zungenbeine zu nähern, als auch dieses gegen den Schildknorpel herabzuziehen im Stande sein müsse.

In seiner Eigenschaft als Levator laryngis vermag der Muskel natürlich nur während der Fixation des Zungenbeines und blos in dem Grade wirksam zu sein, als es der Widerstand des beiderseitigen Musc. sterno-thyreoideus gestattet. Er kann unter diesen Verhältnissen den Schildknorpel nicht blos einfach erheben, sondern ihn auch um die transversale, durch die Articulationes crico-thyreoideae gehende Axe nach aufwärts drehen, wodurch das Pomum Adami gegen die Concavität des Zungenbeines hereingezogen wird. Es muss als eine Nebenwirkung angesehen werden, wenn hiebei die Epiglottis sich nach rückwärts lagert und den Eingang des Cavum laryngis deckt, was mit der während des Schluckens rasch vorübergehenden Erhebung des Larynx zu concurriren pflegt. Nachdem diese Thatsache schon längst von Theile[1]), von C. Ludwig[2]) und Merkel[3]) constatirt worden ist, kann die Beziehung des Musc. thyreo-hyoideus zur Stellung des Kehldeckels nicht wohl mit George Buchanan[4]) als eine eigene und eigenthümliche Funktion des Muskels, welche jener Autor erst entdeckt zu haben glaubt, angesprochen werden.

Wenn es sich darum handelt eine Verlängerung der Ansatzhöhlen des Cavum laryngis zu erzielen, was bei den dunkleren Grundfärbungen der Stimmlagen der Fall ist[5]), muss successive zuerst der Kehlkopf durch die Sterno-thyreoidei, sodann das Zungenbein durch die Thyreo-hyoidei gegen den durch jene Muskeln in seiner tieferen Stellung fixirten Schildknorpel und endlich die Zunge durch die Hyoglossi gegen das in seiner tieferen Stellung bereits fixirte Zungenbein herabgezogen werden. Daraus mag man zugleich entnehmen, dass diese dreierlei analog verlaufenden Muskeln mehr oder weniger unterbrochene Bestandtheile Einer Gesammtheit sind, worauf

1) Anatomie der Muskeln. 1841. p. 97.
2) Lehrbuch der Physiologie. Zweite Aufl. II. p. 605.
3) Anatomie u. Physiologie des Stimm- u. Sprachorganes. Leipzig 1863. p. 126.
4) *Journal of Anatomy.* 2 Ser. III. p. 255.
5) Vgl. M. J. Rossbach, Physiologie und Pathologie der menschlichen Stimme. Würzburg 1869. S. 123.

unter Anderem auch schon der theilweise ununterbrochene, durch Fleischfasern vermittelte Zusammenhang einerseits zwischen Sterno-thyreoideus und Thyreo-hyoideus, andererseits zwischen dem letzteren Muskel und dem Hyoglossus unzweideutig hinweist.

3. Der Musc. genio-epiglotticus.

Sowohl die Aufrichtung als auch die Rücklagerung der Pars supra-hyoidea des menschlichen Kehldeckels kann ohne eine der Epiglottis eigene Muskulatur bewerkstelligt werden. Dass namentlich die aufrechte Stellung nicht von irgend welchem Muskelzuge abhängt, geht schon daraus hervor, dass sie dem todten Larynx zukommt. Aufrichtung des Kehldeckels aus seiner deprimirten Stellung findet nämlich wesentlich in Folge der Aufhebung der während der Reclination obwaltenden Spannung desjenigen elastischen Gewebes statt, welches den Kehldeckel mit dem Rücken der Zungenwurzel und mit dem Zungenbeine in Verbindung setzt. (Vgl. S. 87.) Die Rücklagerung der Epiglottis, wobei sie den Eingang in das Cavum laryngis deckt, kommt sowohl dadurch zu Stande, dass der Schildknorpel gegen die am Zungenbeine fixirte Pars supra-hyoidea des Kehldeckels heraufgezogen wird, was durch den beiderseitigen Musc. thyreo-hyoideus geschehen kann, als auch dadurch, dass beim Rückwärtsziehen der Zungenwurzel diese auf die Epiglottis einen Druck ausübt. Ungeachtet durch räumliche Veränderungen der Nachbarschaft des Kehldeckels die wechselnden Stellungen desselben erfolgen, fehlt es doch nicht ganz an einer Muskulatur, welche sich bei der Aufrichtung und Depression der Epiglottis betheiligen und dieselben steigern kann.

Von einigen früheren Schriftstellern wurde dem Deckel des menschlichen Stimmorganes ein selbstständiger, paariger Muskel zugeschrieben, welcher in der Eigenschaft eines Levator epiglottidis zwischen dem Zungenbeine und dem Kehldeckel angebracht sein soll. Nachdem schon A. Vesal[1]) die ganz allgemein gehaltene Angabe gemacht hatte: *„duos musculos propemodum teretes ex media interiori ossis hyoidei sede explantatos et radici laryngis operculi insertos esse“*, constatirte später auch J. B. Morgagni[2]) und zwar ebenfalls ohne weitere Ausführung die Existenz eines solchen

1) *Opera omnia anatomica.* Lugd. Bat. 1725. Lib. II. Cap. XXI. p. 213.
2) *Adversaria anatomica.* I. 28.

Muskelpaares, wobei er sich lediglich auf die folgende Bemerkung beschränkt hat: *„namque ut dicere praetermittam de gemino epiglottidis levatore, qui nempe musculi in nobis non minus quam in bobus ovibusque positi sunt.“* Schon die in der älteren Literatur niedergelegten Angaben sprechen nicht zu Gunsten der Existenz dieses Muskels beim Menschen. Namentlich drückt sich J. B. Winslow[1]) sehr vorsichtig über sein Vorkommen aus, wenn er sagt: *„Je n'ai pas eu occasion de l'examiner dans les sujets bien charnus; c'est pour quoi je ne suis pas bien assuré, que les fibres, qui sont de la convexité de la bas de l'os hyoide à la convexité de l'épiglotte sont des véritables fibres charnues“*, während P. N. Gerdy[2]) die bestimmte Erklärung abgibt: *„Les muscles hyo-épiglottiques sont ordinairement nuls chez l'homme, mais sensibles chez le boeuf et d'autres gros animaux“*. Auf Grundlage zahlreicher Untersuchungen bin auch ich in den Stand gesetzt zu versichern, dass beim Menschen und den Affen kein Muskel existirt, der sich von irgend welchem Bestandtheile des Zungenbeines zum Kehldeckel begibt, dagegen bei den meisten vierfüssigen Säugethieren ein solcher in so eminenter Ausbildung vorhanden ist, dass er hier zu den stärksten Muskeln des Stimmorganes gezählt werden muss. Bei manchen Thieren, wie z. B. beim Schweine ist der Zungenbein-Kehldeckelmuskel unpaar, bei anderen paarig, wobei die beiden Muskeln entweder wie z. B. beim Kameele vom Ursprunge bis zum Ansatze parallel dicht nebeneinander verlaufen, oder wie beim Rinde und den meisten Geschöpfen eine derartige Convergenz gegen die Epiglottis zeigen, dass, nachdem beide Muskeln an ihrem Ursprunge vom Zungenbeine weit von einander abstehen, die einander zugekehrten Ränder derselben sich schliesslich berühren und meist einen theilweisen Austausch ihrer Fasern erfahren.

Es darf übrigens nicht unerwähnt bleiben, dass in seltenen Ausnahmsfällen auch beim Menschen die Andeutung eines Musc. hyo-epiglotticus gefunden wird. Wie ich[3]) schon vor längerer Zeit mitgetheilt habe, fand ich denselben einmal in Gestalt weniger lose verbundener Fleischbündel, welche mit gemeinsamer platter Sehne vom oberen Rande des Zungenbeinkörpers ausgegangen und in den vorderen Umfang der Pars suprahyoidea des Kehldeckels ausgestrahlt sind. Ich würde dieser vereinzelten

1) *Exposition anatomique.* Amsterdam 1743. *Traité de la tête.* p. 343.
2) *Recherches, Discussions* etc. Paris 1823. p. 22.
3) Zeitschrift für rationelle Medizin. Dritte Reihe. Bd. XI.

Wahrnehmung hier kaum gedacht haben, wenn ich nicht im Stande wäre, eine später von Alex. Macalister[1]) gemachte übereinstimmende Beobachtung anzureihen.

Im Gegensatze aber zu dem oben geschilderten gesetzmässigen Bestandtheile des thierischen Kehlkopfes kann dem Kinn-Kehldeckelmuskel des Menschen keine Selbstständigkeit zugeschrieben werden, indem diejenigen Fleischfasern, welche zur Aufrichtung seines Kehldeckels beitragen können, Ausläufer des beiderseitigen Genioglossus sind. Dass aber einige Bestandtheile dieser Muskeln in eine mehr räumliche und funktionelle Beziehung zur Epiglottis treten, das ist schon von B. S. Albin[2]) ganz unzweideutig dargelegt worden, indem dieser Forscher bemerkt: *„ubi autem genioglossus dexter sinisterque juxta posticam partem radicis linguae se contingunt et conjungunt, ibi vel ab iis, vel ipsa lingua assurgunt fibrae efficientes fasciculum sensim et exiliorem et angustiorem, qui per epiglottidis ligamentum medium incedens, pertinet ad illius dorsum eamque in priora erigit curvatque“*. Diese wohl begründete Angabe ist später zwar von den meisten Schriftstellern adoptirt, aber ganz irrthümlich mit dem von Morgagni aufgeführten, dem Menschen fehlenden Muskel identificirt worden. Andere Autoren, wie namentlich Fr. Wilh. Theile[3]), stellen den Zusammenhang von Fasern der Genioglossi mit dem Kehldeckel völlig in Abrede, indessen einzelne Beobachter[4]) die Meinung hegen, dass die mit der elastischen Grundlage des Lig. glosso-epiglotticum medium in Verbindung stehenden Fleischbündel sich mit als Ursprung des Musc. longitudinalis linguae superior betrachten lassen. Eine sorgfältige Zergliederung gewährt den bestimmtesten Aufschluss, dass ausser denjenigen Bündeln der Genioglossi, welche ihre Endigung in der Zunge erfahren, aus diesen Muskeln noch drei Gruppen von Fasern hervorgehen, welche zu jenem Organe in keiner unmittelbaren Beziehung stehen. Eine Gruppe von diesen Fasern taucht hinter der Wurzel der Zunge aus ihrem Fleische auf, überschreitet den oberen Rand des Zungenbeinkörpers und setzt sich von beiden Seiten her unter sehr spitzen Winkeln an das Lig. glosso-epiglotticum medium an, welches ihnen demgemäss als Sehne dient, durch die sie auf die Stellung des Kehl-

1) *Royal Irisch Academy.* April 23, 1866.
2) *Historia musculorum hominis.* Edid. Hartenkeil. 1796. p. 297.
3) Die Lehre von den Muskeln. Leipzig 1841. S. 86.
4) C. L. Merkel, Anatomie u. Physiologie des menschl. Stimm- u. Sprach-Organes. Leipzig 1863.

deckels Einfluss zu üben im Stande sind. Ohne Ausnahme schliessen sich lateralwärts an die den Musc. genio-epiglotticus constituirende, unter allen Umständen nur schwache Fleisch-Faserung die hintersten nach rückwärts convergirenden Bündelchen derjenigen Bestandtheile des beiderseitigen Musc. stylo-glossus an, welche, den Hyoglossus durchbrechend, in transversaler Richtung gegen das Septum linguae vordringen.

Aus dem Voranstehenden dürfte zur Genüge hervorgegangen sein, dass man zwar dem Musc. genio-epiglotticus des Menschen eine mit dem Hyo-epiglotticus der Thiere übereinstimmende Wirkung zuschreiben und ihn im Gegensatze zu gewissen als Depressor epiglottidis fungirenden Muskelbündeln als „Levator epiglottidis" bezeichnen muss, denselben jedoch keineswegs mit dem von J. B. Morgagni mit dem letzteren Namen belegten Muskel identificiren darf.

4. Der Musc. stylo-laryngeus.

Nachdem wir diese bis jetzt unzureichend bekannt gewesene Abtheilung der Fasern des Musc. stylo-pharyngeus der Autoren allen ihren Beziehungen nach schon bei einer anderen Gelegenheit [1]) dargelegt haben, könnte es genügen einfach auf die dort gemachten Angaben zu verweisen. Allein der Umstand, dass in jüngster Zeit Merkel [2]) Anlass genommen hat die Existenz der von mir geschilderten Verhältnisse dieses Muskels zum Schildknorpel in Abrede zu stellen, mag es rechtfertigen, wenn auf Grundlage erneuter Prüfung die hier besonders in Frage kommenden Angaben mit der Bemerkung reproduzirt werden, dass die auf dieselben bezüglichen Objekte jedem Zweifler zur Einsicht bereit stehen.

Nach den wesentlichen peripherischen Beziehungen der Fasern des vom medialen Umfange der Wurzel des Griffelfortsatzes entspringenden so genannten Musc. stylo-pharyngeus glaubten wir genügenden Grund zu haben, die aus seiner Spaltung hervorgehenden beiden Hauptportionen als Pars pharyngo-tonsillaris und als Pars laryngea unterscheiden zu dürfen. Während die erstere schwächere Abtheilung theils und zwar in transversaler Richtung in die hintere Wand der mittleren Abtheilung des Schlundkopfes, theils als „Abductor tonsillae" an die convexe Seite der Mandel ausstrahlt,

1) H. Luschka, Der Schlundkopf des Menschen. Tübingen 1868. S. 98 ff.

2) Schmidt's Jahrbücher der in- und ausländischen gesammten Medizin. Jahrgang 1870. No. 2. S. 243.

setzt die stärkere nur für den Kehlkopf bestimmte **Pars laryngea** die Richtung des gemeinsamen Muskelbauches in der Art nach abwärts fort, dass sie, vom Anfange des Musc. kerato- und chondropharyngeus sowie vom grossen Horne des Zungenbeines theilweise bedeckt, dem seitlichen Umfange des Pharynx folgt. Während dieses Verlaufes findet die Sonderung jener Abtheilung des Muskels in drei kleinere Portionen statt, von welchen die eine zum Schildknorpel, die andere zum Kehldeckel gelangt, die dritte dagegen in der Plica ary-epiglottica herabsteigt.

Die Pars thyreoidea theilt den Verlauf des Musc. thyreo-palatinus vollständig und schliesst sich meist so dicht an dessen vorderste Faserung an, dass zwischen beiden kaum eine Grenze obwaltet. Ihre Anheftung findet theils mit Bündeln des Musc. thyreo-palatinus durch Vermittelung einer Aponeurose am hinteren Rande des Schildknorpels, theils an der inneren Fläche der Basis des oberen Hornes der Cartilago thyreoidea und häufig auch in dem ausgerundeten Winkel statt, welchen das genannte Horn mit dem oberen Rande des Schildknorpels erzeugt. Ohne Ausnahme gehen aus dieser Portion auch etliche zarte Bündel hervor, welche über die hintere Fläche der Membrana thyreohyoidea sowie der Seitenplatte des Schildknorpels herabsteigen, um in das submucöse Gewebe der lateralen Wandung des Recessus pharyngo-laryngeus auszustrahlen. Wer es nicht unterlässt die Untersuchung mit der nöthigen Umsicht an solchen Objekten anzustellen, welche zum Zwecke der leichteren Präparation einige Zeit in Weingeist gelegen haben, den wird die Behauptung Merkel's sicherlich befremden, nach welcher eine als Pars stylo-thyreoidea aufzuführende Gruppe von Fleischfasern des Musc. stylo-pharyngeus der Autoren fehlen und also auch irgend welcher Einfluss dieses Muskels auf die Stellung des Kehlkopfes nicht stattfinden soll. Allerdings kann der Muskel nicht, wie M. J. Rossbach[1]) anzunehmen scheint, eine mit jener des Musc. thyreo-hyoideus übereinstimmende Wirkung entfalten. Derselbe muss vielmehr den vorderen Umfang des Schildknorpels, während er zugleich den Kehlkopf in Verbindung mit dem Musc. Thyreo-palatinus erhebt, dadurch, dass er den steil nach rückwärts ansteigenden hintern Rand des Schildknorpels in eine verticale Richtung bringt, um die durch die Articulationes cricothyreoideae gehende Queraxe nach vorn und unten drehen, indessen der

1) A. a. O. S. 59.

Musc. thyreo-hyoideus bei fixirtem Zungenbeine eine entgegengesetzte Drehung des Schildknorpels vollzieht.

Die Pars epiglottica des Musc. stylo-pharyngeus zieht vor dem Pharyngo-palatinus, mit ihm an der unteren Grenze der Mandel sich kreuzend, gegen den Seitenrand des Kehldeckels herab, so dass er und der Pharyngo-palatinus mit den gleichnamigen Muskeln der anderen Seite einen rhomboidalen Rahmen bildet, welcher die vertical herabsteigende Dorsalfläche des Wurzeltheiles der Zunge umfasst. Das Ende des plattrundlichen, theilweise die Grundlage der Plica pharyngo-epiglottica bildenden Fleischbündels verliert sich in den elastischen Bestandtheil jenes Schleimhautreliefs, welcher für den Muskel die Bedeutung einer Sehne erlangt.

Die Pars ary-epiglottica geht aus der Spaltung desjenigen Faserzuges des Stylopharyngeus hervor, welcher seinen Lauf schräg medianwärts gegen den freien Seitenrand der Epiglottis nimmt. Während nun das mediale, für den Kehldeckel bestimmte Bündel jenes Faserzuges gegen seine Insertion hin einen nach aufwärts concaven Bogen beschreibt, steigt das laterale Bündel dicht neben der Insertion des medialen durch die Plica ary-epiglottica so herab, dass es anfangs der Richtung des freien Randes der letzteren genau folgt. In der Höhe des unteren Endes der Rimula fängt dieses Bündel an seinen Lauf zu ändern, indem es jetzt einen sehr flachen nach vorn concaven Bogen beschreibt, um seine Insertion zu gewinnen. Diese findet theils am unteren Ende der Cartilago thyreoidea in der Nähe ihres Winkels, theils am oberen Rande des Ringknorpels an der Grenze von Bogen und Platte desselben statt. In der Regel ist dieses Muskelbündel 3 Mm. dick, doch öfters auch in viel geringerem Grade entwickelt und namentlich nicht selten in zarte Fasern zerfallen, welche in das Zwischengewebe der Plica ary-epiglottica ausstrahlen. Wenn man bedenkt, dass die beiden Musculi stylopharyngei während des Verlaufes gegen ihren Ursprung stark divergiren, dann wird man sich kaum der Annahme entschlagen können, dass die in den Plicae ary-epiglotticae verlaufenden Faserzüge derselben die Seitenwände des Vestibulum von einander entfernen müssen und daher sowohl eine Erweiterung des Vorhofes als auch der Rachenmündung des Larynx bewerkstelligen können.

II. Die besonderen Kehlkopfmuskeln.

Im Vergleiche mit dem einfachsten Typus der Kehlkopfmuskulatur, wie sich derselbe bei den Amphibien in Gestalt eines den Eingang des Larynx umkreisenden Schliessers ausspricht, begegnen wir beim Menschen ungemein complicirten Verhältnissen in der Anordnung derjenigen zahlreichen Muskeln, welche auf das kleine Gebiet des Kehlkopfes beschränkt sind. Die meisten und wesentlichsten Leistungen dieser Muskeln beziehen sich darauf: den echten Stimmbändern die Fähigkeit zu verleihen ihre Länge, Dicke und Spannung nach Bedürfniss zu verändern, sowie den Abstand derselben von einander zu bewirken, um so die verschiedenste Schwingungsschnelligkeit und Tonhöhe hervorzurufen. Aber auch noch andere Aufgaben als die auf Tonerzeugung berechneten sind an die besondere Muskulatur des Kehlkopfes geknüpft, nämlich solche, die sich auf den Mechanismus der Athmung und der Deglutition beziehen.

Zur Beurtheilung der Bewegungsvorgänge im Kehlkopfe verdient es wohl berücksichtiget zu werden, dass sie nicht durchgreifend das Resultat einer directen Muskelaction sind. Die Erweiterung und Verengerung der verschiedenen Abtheilungen des Cavum laryngis kommt nämlich bis zu einem gewissen Grade auch dadurch zu Stande, dass nach dem Aufhören der Funktion gewisser Muskeln die durch sie in Spannung versetzt gewesene elastische Unterlage in den früheren Zustand wieder zurückkehrt. Es erinnert dies Verhältniss ganz an dasjenige, welches in Betreff des Brustkorbes bei der Ein- und Ausathmung obwaltet. Während nämlich hier die Inspiration von der Thätigkeit verschiedener Muskeln abhängig ist, beruht der Mechanismus der ruhigen Exspiration darauf, dass mit aufhörender Leistung der, die gewissermaassen federnden Rippen hebenden und damit stärker spannenden Inspiratoren, jene Spangen des Brustkorbes von selbst wieder in ihre Ruhelage zurückschnellen. Aehnlich wie bei den Muskeln, welche im Dienste des Augapfels stehen, nicht jede Bewegung das Resultat der Wirkung nur eines einzigen Muskels, sondern meist die Folge der vereinigten Arbeit mehrerer ist, fehlt es auch im Larynx nicht an Effecten, welche als Ergebnisse einer combinirten Muskelaction aufgefasst werden müssen.

Wenn man die besondere Kehlkopfmuskulatur vom topographischen Gesichtspunkte aus betrachten will, dann können füglich vier Gruppen

derselben nämlich vordere, hintere und laterale Kehlkopfmuskeln unterschieden werden. Am vorderen Umfange ist dem grössten Theile seiner Ausbreitung nach der paarige Musc. crico-thyreoideus sichtbar. An der entgegengesetzten, von der Schleimhaut der vorderen Pharynxwand bedeckten Seite des Kehlkopfes machen sich der paarige, die hintere Fläche der Platte des Ringknorpels grösstentheils einnehmende Musc. crico-arytaenoideus posticus, höher oben dagegen auf der concaven Seite der Giessbeckenknorpel der unpaarige Musc. arytaenoideus transversus, sowie schräg verlaufende und hier sich kreuzende Fleischbündel bemerklich, welche die Musculi arytaenoidei obliqui der früheren Autoren darstellen. Auf jeder Seite des Kehlkopfes ist zwischen die Membrana laryngis elastica und die laterale Platte des Schildknorpels, so dass sie erst nach Entfernung der letzteren gesehen werden kann, eine Muskulatur eingeschoben, welche dem Verständnisse nicht blos ob der Verborgenheit ihrer Lage, sondern hauptsächlich desshalb bedeutende Schwierigkeiten bereitet, weil sie nur theilweise in dickeren, compacteren Massen angehäuft ist. An diese schliessen sich nämlich meist ohne bestimmte Grenzen Bündel und stärkere Faserzüge an, welche in verschiedenen Richtungen und Schichten verlaufen, wobei sie sich mehrfach durchkreuzen, unter sich in Verbindung treten und sich wieder voneinander trennen, so dass eine regellose Auflösung und Zerklüftung stattzufinden scheint und nur die Richtung der Faserzüge, sowie ihre Insertionen Anhaltspunkte für Beurtheilung der Wirkung zu gewähren im Stande sind.

Ihrer wesentlichen funktionellen Bedeutung nach, welche für die folgende Eintheilung hauptsächlich maassgebend sein soll, zerfallen also die besonderen Muskeln des Kehlkopfes erstens in solche, welche mit der Weite der Rima glottidis, sowie mit der Länge und mit dem Spannungsgrade der Stimmbänder in Beziehung stehen und somit wesentlich als Verengerer und Erweiterer der Stimmritze erscheinen, zweitens in Muskeln, welche ihren Einfluss hauptsächlich auf die Wände des Vestibulum laryngis, d. h. auf dessen Verengerung und Erweiterung auszuüben bestimmt sind. Eine dritte, jedoch nur ganz untergeordnete Gruppe von Muskeln, welche überdies nicht ganz regelmässig vorkommen, ist nur zu Gunsten der Santorinischen Knorpel angebracht.

A. Die im Dienste der Stimmritze und der echten Stimmbänder stehende Muskulatur.

1. Der Constrictor s. sphincter rimae glottidis.

Obwohl schon E. Friedr. Liskovius[1]) darauf hingewiesen hat, dass der unpaare Arytaenoideus transversus und die beiden Thyreo-arytaenoidei zusammen als ein Schliess- oder Ringmuskel der Stimmritze angesprochen werden müssen, pflegt man dieselben trotz ihrer anerkannten funktionellen Zusammengehörigkeit dennoch als besondere Muskeln aufzuführen. In dieser Eigenschaft erscheinen sie in der That vom rein morphologischen Gesichtspunkte aus betrachtet, indem der Verlauf ihrer Fasern in der Regel auf jeder Seite durch den lateralen Rand des Giessbeckenknorpels vollständig unterbrochen ist und auch in der vorderen Mittellinie kein Zusammenfluss derselben stattfindet, so dass also die Bestandtheile des Sphincter rimae glottidis in drei Hauptfasergruppen geschieden sind. Doch darf es als Zeugniss ihrer auch morphologischen Zusammengehörigkeit nicht unerwähnt bleiben, dass als die von Dominico Santorini so genannten „Musculi thyreo-arytaenoidei obliqui“ [2]) dünnere oder dickere Fleischbündel des Thyreo-arytaenoideus oder des Ary-syndesmicus und des Crico-arytaenoideus lateralis den seitlichen Rand des correspondirenden Giessbeckenknorpels nicht selten überschreiten, um hinter der Faserung des Arytaenoideus transversus schräg zum Muskelfortsatze des Giessbeckenknorpels der entgegengesetzten Seite zu verlaufen. In selteneren Ausnahmsfällen kommt es sogar vor, dass zarte Bündel des Arytaenoideus transversus entweder nur auf einer Seite oder auf beiden den lateralen Rand des Giessbeckenknorpels überspringen und in transversalem Laufe in den Musc. thyreo-arytaenoideus übergehen. Der vorherrschenden Richtung des regelmässigen Verlaufes der Fleischfasern des Sphincter rimae glottidis gemäss, müssen jedoch seine von einander getrennten Abtheilungen unterschieden werden als:

a. Pars transversalis s. musc. arytaenoideus transversus. Taf. VII. Fig. V. 4. Fig. VII. 5.

Die im Maximum durchschnittlich 5 Mm. dicke, mit oberem und unterem abgerundeten freien Rande, sowie einer vorderen stärker und einer hinteren schwächer gewölbten Fläche versehene, im Querdurchschnitte spin-

1) Physiologie der menschlichen Stimme. Leipzig 1846. S. 11.
2) *Observationes anatomicae.* Venetiis 1724.

delförmige, länglich-viereckige Muskelportion ist an die hintere concave Seite der Giessbeckenknorpel angefügt. Sie breitet sich jedoch nicht über die ganze Höhe dieser Fläche aus, sondern erreicht das obere Ende derselben nicht, so dass sie meist nur bis zur unteren Grenze der Rimula sich erstreckt. Mit dem Perichondrium hängt der von einer zarten Binde umschlossene Muskel durch eine dünne Zellstoffschichte ziemlich locker, mit der in longitudinale Fältchen gelegten Schleimhaut des Cavum laryngis dagegen sowie mit acinösen Drüschen fester zusammen, die ihn hauptsächlich am oberen und hinteren Umfange umlagern.

Der aus parallel in querer Richtung verlaufenden Bündeln bestehende Muskel reicht bis dicht an den oberen Rand der Platte des Ringknorpels, so dass er den medialen Umfang der Articulationes crico-arytaenoideae sowie das beiderseitige Lig. triquetrum bedeckt. Die dem freien Rande der Stimmbänder entsprechende Ebene überragt der Muskel sowohl nach unten als auch nach oben, so dass er also jedenfalls mit der Höhenausdehnung des Musc. thyreo-arytaenoideus internus nicht übereinstimmt.

Mit verdünnten seitlichen Rändern findet die Insertion hauptsächlich an den zugeschärften lateralen Rändern der Giessbeckenknorpel statt. Doch greift die Insertion auch auf eine stumpfe Kante des Processus muscularis über, welche mit dem auf diesen Fortsatz sich verlierenden Seitenrande eine kleine dreieckige Facette begrenzt. Nur ausnahmsweise heften sich einzelne zarte Bündel der tiefsten Schichte auch an die Kapsel der Artic. crico-arytaenoidea oder an das Lig. triquetrum an.

Als seltene Varietät muss es bezeichnet werden, wenn an der oberen Grenze des Muskels etliche zarte Bündel, anstatt quer zu verlaufen, vom Seitenrande des Giessbeckenknorpels steil medianwärts ansteigen und sich an der hinteren Fläche dieses Knorpels gegen seine Spitze hin verlieren. Auch gehört es zu den Raritäten, wenn ein in der Nähe der Mitte des oberen Randes der Cartilago thyreoidea entspringendes Fleischbündel in die Faserung des Arytaenoideus transversus übergeht, um sich am lateralen Rande des entgegengesetzten Giessbeckenknorpels zu inseriren.

In Betreff der Wirkung dieses Muskels muss man wohl bemerken, dass er nur im Vereine mit den Thyreo-arytaenoidei zum vollständigen Verschlusse der Stimmritze beitragen kann. Für sich allein bewirkt er eine derartige Hebung und schraubenförmige Drehung der Cartilagines arytaenoideae, dass die medialen Ränder derselben einander genähert werden, die

Stimmfortsätze dagegen auseinander weichen. Wenn diese Wirkung jener der Thyreo-arytaenoidei ein Moment vorausgeht, so gewinnt die Stimmritze vorübergehend eine Rautenform, während bei voraufgehender Aktion der Thyreo-arytaenoidei die Stimmritze im Bereiche der Spitze des Processus vocalis jederseits einen einspringenden Winkel zeigt. Damit steht es denn auch im Einklange, dass bei Lähmung des Musc. arytaenoideus transversus die Stimmritze bei der Intonirung X-förmig erscheint, indem nur die Rima glottidis ligamentosae eine Reduction erfährt.

b. Die Partes sagittales des Sphincters der Stimmritze. Taf. VII. Fig. VII. 4. 4.

Wenn auch nicht allen Bestandtheilen der hierher gehörigen in der Regel ziemlich gleichförmig auf die beiden Seitenhälften des Kehlkopfes vertheilten Muskelmassen, welche ihrer Hauptausbreitung nach zwischen die membranösen Seitenwände des Cavum laryngis und die lateralen Platten des Schildknorpels eingeschoben sind, dem geraden Durchmesser der Kehlkopfshöhle folgen, dies überhaupt nur während des Verschlusses der Stimmritze bei einem Theile der Fleischfasern annähernd genau der Fall ist, so kann es doch aus dem Umstande gerechtfertigt sein auch diejenigen obgleich schräg verlaufenden Faserzüge unter dem obigen Begriffe zusammenzufassen, welche mit der Funktion des gesammten Muskelapparates in seiner Bedeutung als Verengerer der Stimmritze übereinstimmen.

Die hier in Betrachtung kommende Muskulatur, deren hervorragende Aufgabe es ist die Stimmbänder durch seitlichen Druck einander zu nähern, entspringt theils von der inneren Seite des Schildknorpels, theils vom Bogen des Ringknorpels sowie vom Lig. crico-thyreoideum medium, um die Anheftung am Giessbeckenknorpel ihrer Seite, mit einzelnen Faserzügen gewöhnlich auch an der entgegengesetzten Cartilago arytaenoidea zu erfahren. Es erscheint darnach vollkommen begründet diesen gesammten Bewegungs-Apparat nach dem Vorschlage J. Cruveilhier's[1]) „Musc. thyreo-crico-arytaenoideus“ zu nennen. Doch mag es zum Zwecke einer fasslicheren Beschreibung der ziemlich complicirten Verhältnisse immerhin gestattet sein gewisse Fasergruppen als besondere Muskeln unter Namen aufzuführen, welche theils auf die Schichtung, theils auf den

1) *Traité d'anatomie descriptive.* Trois. Éd. Paris 1852. Tome III. p. 522.

Ursprung auch wohl auf Eigenthümlichkeiten des Verlaufes sich beziehen. Demgemäss können unterschieden werden:

a. Der Musc. thyreo-arytaenoideus internus. Taf. VII. Fig. VIII. 5. Fig. IX. 5.

Aus dem Umstande, dass mit der Lähmung dieses Muskels der Klang der Stimme schwindet, mag man ersehen, dass er für die Tonbildung von entscheidendem Einflusse ist. Als eigentlicher „Stimmbandmuskel" ist er in die Stimmfalte der Membrana laryngis elastica eingefügt und eben deshalb durch ihn die Gestalt des Lig. vocale wesentlich bedingt. Wie dieses ist er dreiseitig prismatisch geformt so, dass alle Querschnitte Dreiecke sind, deren Basis der Aussenfläche des Muskels, deren Spitze dem freien Stimmbandrande entspricht.

Die an der concaven Seite der unteren Hälfte des Winkels der Cartilago thyreoidea theils von einem faserknorpelartigen Wulste, theils von dem Gewebe des Perichondrium entspringenden Fleischfasern nehmen während ihres natürlichen Zusammenhanges im nicht contrahirten Zustande keinen gestreckten Verlauf nach hinten, sie beschreiben vielmehr eine flache Bogenlinie, deren Concavität gegen die Stimmritze schaut. Ihr Ansatz nimmt drei Stellen des Giessbeckenknorpels in Anspruch. Die dem Laufe des Stimmbandrandes folgenden Bündel treten mit der Spitze des Stimmfortsatzes in Verbindung; diejenigen Fleischfasern, welche der innern, der Medianebene zugeneigten 6 Mm. hohen Fläche des Lig. vocale entsprechen, setzen sich am unteren Rande des Stimmfortsatzes an, während die übrigen Bündel ihre Insertion an der ganzen Fovea oblonga der Aussenseite der Cartilago arytaenoidea erfahren.

Bis in die Nähe des zugeschärften Stimmbandrandes kann die Fleischfaserung ohne Schwierigkeit von dem sie gegen das Cavum laryngis hin bedeckenden Gewebe der elastischen Kehlkopfhaut entblösst werden. Mit der als Chorda vocalis bekannten verdickten Randschichte sind die etwas zarteren aber dichter gedrängten Muskelfasern ziemlich fest verlöthet, so dass es der grössten Sorgfalt bedarf, um ihr wahres Verhältniss zu jenem elastischen, sich in den Netzknorpel der Spitze des Stimmfortsatzes verliereuden Strange zu erkennen. Bekanntlich hat C. Ludwig[1]) die Behauptung aufgestellt, die Chorda vocalis, welche den Rand der elastischen Stimm-

1) Lehrbuch der Physiologie des Menschen. Leipzig 1858. Bd. I. S. 567 u. 570.

falte darstellt, müsse als Sehne eines Theiles des Musc. thyreo-arytaenoideus angesprochen werden, indem man Muskelfasern zu unterscheiden vermöge, welche schief gegen den freien Rand des Stimmbandes treten, um hier an der elastischen Substanz zu enden. Die angenommenermaassen so sich verhaltende Faserung des Musc. thyreo-arytaenoideus hat Ludwig als „Portio ary-vocalis" desselben unterschieden und behauptet, dass ihre Bündel successive am Stimmbande und zwar die kürzesten unmittelbar vor dem vorderen Ende des Processus vocalis, die längsten dagegen neben der Cartilago thyreoidea endigen. Eine ähnliche Vorstellung scheint unter anderen auch Ch. Battaille[1]) erlangt zu haben, wenn er sagt: *„Chez la plupart des sujets on voit le bord (du muscle thyreo-arytaen.) envoyer sur le ligament vocal des fibres de plus en plus courtes à mesure qu'elles sont plus supérieures et disposées à la manière des barbes d'une plume"*.

Da es für Beurtheilung der Wirkungsart des Musc. thyreo-arytaenoideus int. von nicht geringem Werthe sein muss, das Verhältniss seiner Muskelfasern zu dem elastischen Gewebe des Stimmbandes mit Sicherheit zu wissen, habe ich es nicht unterlassen diesem Punkte möglichst sorgfältige Nachforschungen zuzuwenden. An zweckmässig durch Aufbewahrung in Chromsäure oder Weingeist vorbereiteten, mit einer kräftig entwickelten Muskulatur versehenen Kehlköpfen wurde die Präparation sowohl an dem in der Mittellinie gespaltenen Larynx von der inneren Seite her als auch an Kehlköpfen vorgenommen, welche im Niveau der Stimmritze quer durchschnitten waren. Stets konnte ich mich davon überzeugen, dass alle dem freien Rande des Stimmbandes angehörigen Fleischfasern des Muskels der ganzen Länge jenes Randes folgten und sich in ihrer muskulösen Eigenschaft vom Schildknorpel bis zur Cartilago arytaenoidea erstreckten. Das gleiche Resultat gewährten an kindlichen Kehlköpfen in der Ebene der Stimmritze hergestellte dünne Durchschnitte, deren Muskelfasern sich mit bewaffnetem Auge in ihrer ganzen Länge verfolgen liessen. Mit diesem Ergebniss eigener Untersuchungen stimmt auch die Angabe E. Verson's[2]) überein, der sich ebenfalls nie von wirklicher Endigung der Fasern des Musc. thyreo-arytaenoideus im elastischen Gewebe des Stimmbandes überzeugen konnte.

Die augenfälligste Wirkung des beiderseitigen Musc. thyreo-ary-

1) *Nouvelles recherches sur la phonation.* Paris 1861. p. 9.

2) Beiträge zur Kenntniss des Kehlkopfes und der Trachea. Wien 1868. S. 3.

taenoideus internus besteht darin, dass durch sie nicht blos die Stimmbänder in ihrer ganzen Länge, sondern auch die Processus vocales einander bis zur gegenseitigen Berührung genähert werden können, wobei zugleich die Ligamenta vocalia gleichsam verdichtet und so ohne Zweifel je nach dem Grade der Contraction zu vielen Tonabstufungen befähigt werden. Dabei wird nach Henle's[1]) gewiss richtiger Bemerkung die Zusammenziehung des Thyreo arytaenoideus int. wesentlich dazu dienen, seinen im erschlafften Zustande bogenförmigen Verlauf in einen geraden zu verwandeln, wodurch erst die zur Tonerzeugung nothwendige, fast völlige gegenseitige Berührung der Stimmbandränder erzielt wird. In Uebereinstimmung mit dem von ihm vorausgesetzten anatomischen Verhalten des Musc. thyreo-arytaen. int. hat Ludwig sich eine andere Art der Wirkungsweise dieses Muskels ausgedacht. Die supponirten successive am Stimmbande endenden Fasern sollen nämlich insgesammt das Lig. vocale nach unten und aussen ziehen. Insofern sie sich gesondert sollen contrahiren können, werden sie dem Stimmbande seiner Länge nach ungleiche Spannungen zu ertheilen vermögen, indem die zwischen dem Ursprunge der zusammengezogenen Faser am Aryknorpel und ihrem Ansatz am Stimmband gelegene Abtheilung des letzteren abgespannt und der Rest desselben angespannt werden soll.

β. Der Musc. thyreo-arytaenoideus externus. Taf. VII. Fig. IV. 9. Fig. XII. 6.

Diese Fleischfaserung bildet mit dem vorigen Muskel, welchen C. L. Merkel[2]) zuerst als „Stratum internum" des Gesammt-Thyreo-arytaenoideus unterschieden hat, so sehr einen einigen Muskel, dass man genöthigt ist sie lediglich nur als Stratum externum desselben anzusprechen. Als solches schliesst es sich so unmittelbar an die Aussenseite der inneren, dreiseitigen, in der Stimmfalte enthaltenen Portion an, dass hier jedenfalls keine deutliche Scheidung beider obwaltet. Ihr Uebergang findet am unteren Rande in der Weise statt, dass die Bündel aus einer annähernd horizontalen Lage in eine schräg nach rückwärts ansteigende Richtung übergehen, wobei sich die Fleischfasern um jenen Rand wie in gedehnten Spirallinien herumwinden, so dass hier der gesammte Muskel wie von innen nach aussen um seine Längenaxe gedreht erscheint. Während so ein selbstständiger unterer Rand

1) Nachrichten von der G. A. Universität und der Kgl. Gesellschaft der Wissenschaften zu Göttingen. 1862. No. 4.

2) Anatomie u. Physiologie des menschlichen Stimm- und Sprachorganes. Leipzig 1863. S. 142.

des membranartig platten Stratum thyreo-arytaenoideum externum fehlt, ist dagegen der obere verdünnte Rand desselben, welcher die obere, den Boden der Morgagni'schen Tasche bildende Fläche der innern Portion mehr oder weniger überragt, gewöhnlich frei und in wechselndem Maasse gekrümmt. Dadurch, dass unter dieser Muskelschichte das Stratum ary-membranosum ausstrahlt und sich theilweise mit seinen Bündeln durchflechtet, ausserdem an den oberen Rand der Thyreo-membranosus sich oft dicht anschmiegt und auch über ihn sich hinwegschiebt, erlangt der Musc. thyreo-arytaenoideus externus bisweilen ein schwer entwirrbares Aussehen.

Die theils lateralwärts neben dem Stratum thyreo-arytaenoid. internum, theils etwas tiefer an der Concavität des Schildknorpelwinkels entspringenden Fasern der äusseren Schichte laufen an der Seitenwand des Cavum laryngis nicht gestreckt schräg nach rückwärts empor, sondern erfahren, theilweise in Gruppen übereinander geschoben, eine nach aufwärts convexe Krümmung, wobei sich dieselben eine Strecke weit an der lateralen Wand des Ventriculus Morgagnii erheben und zugleich das Taschenband unter spitzem Winkel kreuzen. Der Ansatz dieser Schichte findet im mittleren Bezirke des Seitenrandes der Cartilago arytaenoidea statt, wobei die obere Fasergruppe nach in der Regel stärkerer aufwärts convexer Krümmung gegen die Stelle ihrer Insertion convergiren.

Es gehört zu den sehr häufig vorkommenden Varietäten, dass, wie schon Santorini beobachtet hat, der Ursprung dieser Muskelschichte auf die seitliche Grenze des Lig. crico-thyreoideum medium übergreift. Eben so oft, ja fast regelmässig ist es der Fall, dass eine Gruppe der Fasern dieser Schichte den seitlichen Rand der Cartilago arytaenoidea überschreitet und in schrägem Verlaufe als Santorini's „Musc. thyreo-arytaenoideus obliquus" hinter dem Arytaenoideus transversus hinweg oder seiner Faserung sich beigesellend zum lateralen Rande des entgegengesetzten Giessbeckenknorpels dringt.

Nach seiner ganzen Anordnung muss das Stratum thyreo-arytaenoideum externum die gleichnamige innere Muskelschichte in Verengerung der Stimmritze unterstützen. Sie vermag aber ohne Zweifel auch die Nebenwirkung zu entfalten das Taschenband der Mittellinie zu nähern, sowie einen Druck gegen die laterale Wand des Ventriculus Morgagnii auszuüben.

γ. Der Musc. crico-arytaenoideus lateralis. Taf. VII. Fig. XI. 6.

Zwischen der Cartilago arytaenoidea und dem Bogen des Ringknorpels ist dieser platte, länglich-viereckige Muskel so angebracht, dass er der steil nach hinten ansteigenden Richtung des oberen Bogenrandes der Cartilago cricoidea ziemlich genau folgt. Der untere kürzere Rand des Muskels schliesst sich dem Knorpel an und begrenzt mit dem Musc. crico-arytaenoideus posticus ein spitzwinkeliges Dreieck, während der obere längere Rand gewöhnlich mit dem Musc. Thyreo-arytaenoideus eine nach rückwärts enger werdende Spalte bildet, in deren Hintergrunde die untere Abtheilung der Membrana laryngis elastica sichtbar ist. Der Ursprung des Musc. crico-arytaen. lat. findet an der Grenze des hinteren und mittleren Drittels der correspondirenden Hälfte des Bogens der Cartilago cricoidea und zwar nicht blos an dessen oberem Rande, sondern auch an der Aussenfläche bis zu einer Stelle statt, welche durch eine transversale Leiste bezeichnet zu sein pflegt. Der Ansatz reicht zwar bald mehr bald weniger weit an den Seitenrand des Giessbeckenknorpels in Höhe, findet aber doch stets hauptsächlich an der vorderen Grenze des Processus muscularis und am vorderen Rande seiner Gelenkfläche mit einigen Bündeln auch an der Kapsel des hier liegenden Gelenkes statt.

Nicht regelmässig ist der Crico-arytaenoideus nach oben durch eine von Fleischbündeln freie Spalte von der nachbarlichen Muskulatur deutlich abgegrenzt. Seine Faserung, welche ohnehin die Richtung jener des Stratum thyreo-arytaenoideum externum theilt, geht bisweilen so unmerklich in dieses über, dass beide in der That ein ununterbrochenes Stratum darstellen. Der Uebergang beider wird dann vermittelt durch eine Muskelportion, welche von der unteren Abtheilung des in der Syndesmologie des Kehlkopfes als Membrana laryngis elastica bekannten Bestandtheiles entspringt und von C. L. Merkel[1]) darnach als „Stratum ary-syndesmicum“ unterschieden worden ist. Wir haben schon bemerkt, dass diese Faserung auch als tiefer herabreichender Ursprung des Thyreo-arytaenoideus in Fällen bestehen kann, in welchen der Musc. crico-arytaenoideus lateralis in scharfer Abgrenzung auftritt. Andererseits finden wir aber auch, dass der Ursprung des Crico-arytaenoideus lateralis, auch wenn dieser Muskel

1) A. a. O. S. 139.

ganz selbstständig erscheint, sich nicht immer auf den Bogen des Ringknorpels beschränkt, sondern auch auf die Aussenfläche der Stimmmembran übergreifen kann. Die zwischen den beiden letztgenannten Anordnungen vorkommenden Uebergangsstufen dürften das Zeugniss dafür ablegen, dass man nicht berechtigt ist dem Stratum ary-syndesmicum, welches überdiess gänzlich fehlen kann, die Bedeutung einer selbstständigen Formation beizumessen. Als eine wenn auch höchst selten vorkommende Varietät muss ein Muskelbündel von wechselnder Stärke aufgeführt werden, das vom Bogen der Cartilago cricoidea neben der Mitte desselben entspringt und neben dem medialen Rande des Musc. crico-thyreoideus schräg nach aussen emporsteigt, um seinen Lauf über den Seitenrand des correspondirenden Giessbeckenknorpels hinter den Musc. arytaen. transversus zur entgegengesetzten Cartilago arytaenoidea fortzusetzen.

Die Wirkung des Musc. crico-arytaenoideus lateralis besteht nicht blos darin den Stimmfortsatz der Medianebene zu nähern, sondern der Muskel ist auch im Stande einige Senkung des Processus vocalis der Cartilago arytaenoidea herbeizuführen. Das Stratum ary-syndesmicum kann, je nachdem seine Fasern sich dem Thyreo-arytaenoideus externus oder dem Musc. crico-arytaenoideus lateralis beigesellen, die Thätigkeit des einen oder des anderen Muskels unterstützen. Nach der von Merkel ausgesprochenen Vermuthung vermögen die in das Stratum ary-syndesmicum übergehenden Fleischfasern aber auch die elastische Haut, von der sie entspringen, schief nach aussen zu ziehen, und so die untere Zone des Lig. vocale bei der Stimmbildung auszuschliessen.

δ. Der Musc. thyreo-arytaenoideus superior. Taf. VII. Fig. IV. 10. Fig. XIII. 10. Fig. XIV. 10.

Obschon dieser Muskel, welchen D. Santorini[1]) zuerst genauer beschrieben und mit obigem Namen belegt hat, eine dem Laufe aller übrigen Fasern des Thyreo-arytaenoideus entgegengesetzte Richtung zeigt, so muss er doch sowohl nach Ursprung und Ansatz als auch hinsichtlich seiner Wirkung zu jenem Muskelcomplexe als dessen „Pars superior“ ihn schon Santorini bezeichnete, gerechnet werden. Eine funktionell wesentlich eingreifende Bedeutung kann übrigens diesem Muskel, welcher bei Ch. Battaille[2]) als „Tyro-arytènoidien grêle“ aufgeführt ist, schon aus dem Grunde

1) *Observationes anatomicae.* Venetiis 1724.
2) *Nouvelles recherches sur la phonation.* Paris 1861. p. 6.

nicht zuerkannt werden, weil er nicht regelmässig vorkommt, ja sogar häufiger vermisst als gefunden wird. Nach meinen bisherigen Erfahrungen glaube ich jedoch annehmen zu dürfen, dass er mindestens in einem Viertel der Kehlköpfe zu finden ist, so dass ich jedenfalls Merkel nicht beistimmen kann, wenn er sein Vorkommen als eine Seltenheit bezeichnet.

Der Musc. thyreo-arytaenoideus superior stellt ein in sagittaler Richtung abgeplattetes, 1½—3 Mm. breites Bündel dar, welches mit einer nach aufwärts convexen Krümmung an der Seitenwand des Vestibulum laryngis mehr oder weniger schräg von vorn nach hinten herabsteigt. Das Bündel schreitet, anfangs in lockeren Zellstoff eingebettet, über die Faserung des sog. Thyreo-epiglotticus und Thyreo-arytaenoideus externus hinweg, zwischen denen es nicht selten unter mehrfacher Kreuzung hindurchdringt und dabei öfters Spaltungen in 2—3 Zipfel erfährt. Der Ursprung des Muskels findet an der hinteren Seite des Schildknorpels und zwar da in der Nähe seines oberen Randes statt, wo die Incisura thyreoidea superior beginnt. Der Ansatz geschieht in der Regel, d. h. bei einfachem Ende des Muskels, an der Basis des Process. musc. der Cartilago arytaenoidea. Wenn aber der Muskel während seines Verlaufes eine Spaltung erfährt, dann pflegt der eine Zipfel höher oben am Seitenrande des Giessbeckenknorpels seine Insertion zu gewinnen. Nicht selten bietet der Muskel eine derartige Varietät dar, dass aus seiner früher oder später erfolgten Theilung ein Bündel hervorgeht, welches unter einer nach vorn concaven Krümmung annähernd vertical hinter dem Schildknorpel herabsteigt. Es heftet sich entweder neben dem oberen Ende des Lig. crico-thyreoideum medium an den Schildknorpel an, oder reicht etwas tiefer herab, so dass es auf den seitlichen Umfang jenes Bandes oder selbst auf den Bogen des Ringknorpels übergreift. Ohne Zweifel ist dieses anomale Bündel, das wohl auch ganz selbstständig auftreten kann, identisch mit demjenigen, welches Santorini[1]) abgebildet hat und bezeichnet als *„musculus teres, qui quandoque occurrit utroque tenui tendineo extremo in cartilaginem thyreoideam inserto“*.

Im Gegensatze zur Wirkung des Musc. thyreo-arytaenoideus superior kommt es sehr ausnahmsweise auch vor, dass ein kleinerer Theil seiner Faserung, wie schon Merkel gefunden hat, sich ohne Unterbrechung in den Crico-arytaenoideus posticus fortsetzt, um sich bald weiter medianwärts

1) *Observationes anatomicae.* Taf. III. Fig. 2. M.

seinen Bündeln beizugesellen, bald, wie ein mir vorliegender Fall beweist, sich dem lateralen Rande jenes Muskels genau anzuschliessen.

2. Die Musculi crico-thyreoidei antici. Taf. VI. Fig. II. 9. 10.

An der vorderen Seite des Kehlkopfes ist der Bogen des Ringknorpels mit der Cartilago thyreoidea durch eine verhältnissmässig starke, nach beiden Seiten hin schräg ansteigende Muskulatur verbunden, welche das Interstitium crico-thyreoideum grösstentheils erfüllt. Schon A. Vesal[1]) lehrte, dass es sich hier um vier Muskeln, ein rechtes und ein linkes Paar handle, deren Fasern sich theilweise kreuzen. Damit ist aber die Eintheilung bereits vorgezeichnet, welche Henle[2]) mit der Unterscheidung eines Musc. crico-thyreoideus rectus und obliquus in die Literatur eingeführt hat.

a. Der Musc. crico-thyreoideus anticus rectus ist die kleinere, mediale, ungefähr rautenförmige Abtheilung, welche einen von der verticalen Richtung nur wenig lateralwärts abweichenden Verlauf nimmt. Die gleichnamigen Muskeln beider Seiten divergiren nach aufwärts in der Art, dass sie mit dem unteren Rande des Schildknorpels ein kleines Dreieck bilden, in dessen Hintergrunde das sog. Lig. conoideum sichtbar ist. Der Ursprung des Muskels geschieht von der äusseren Fläche des Bogens der Cartilago cricoidea, unmittelbar neben der Mittellinie, während der Ansatz am unteren Schildknorpelrande im Bereiche seines Processus marginalis, also jedenfalls etwa 8 Mm. von der Mittellinie entfernt, stattfindet.

In Ausnahmsfällen steigt auf einer oder auf beiden Seiten zwischen den einander zugekehrten Rändern dieser Muskeln und ihrer Richtung folgend ein Fleischbündel medianwärts herab, welches von der inneren Seite des unteren Schildknorpelrandes entspringt und sich als Musc. thyreotrachealis sehnig an einem der oberen Luftröhrenringe verliert oder auch sich als Levator glandulae thyreoideae am Isthmus der Schilddrüse inserirt. In einer von W. Gruber[3]) gemachten Wahrnehmung verlief über das obere Ende der beiden Crico-thyreoidei recti in querer Richtung ein nach abwärts leicht convexes Fleischbündel, welches die beiden Processus marginales des Schildknorpels verbunden hat und als eine Wieder-

1) *De corporis humani fabrica.* Lib. II. Cap. XXI.
2) Handbuch der Eingeweidelehre des Menschen. Braunschweig 1866. S. 250 u. 251.
3) Oesterr. mediz. Jahrb. Bd. 52. Wien 1845. S. 148.

holung des von Eschricht[1]) bei Hylobates albifrons, wie es scheint, gesetzmässigen Musc. thyreoideus transversus zu betrachten sein dürfte. Nicht selten kommt nach Gruber's und meiner eigenen Erfahrung ein kleiner, zwischen dem Processus marginalis und der Mitte des unteren Randes der Cartilago thyreoidea verlaufender hier von diesem Knorpel entspringender, quer theilweise über das obere Ende des Crico-thyreoideus rectus schreitender Muskel vor, welcher als Repräsentant einer Hälfte des bei jenem langarmigen Affen stationären Musc. thyr. transversus erscheint.

b. Der Musc. crico-thyreoideus anticus obliquus. Dieser exquisit fächerähnlich gestaltete Muskel ist mit dem grössten Theil seiner Fasern weiter lateralwärts gerückt als der vorige, welcher kaum sein mediales Drittel verhüllt. Der von diesem frei bleibende, an seiner Oberfläche von Sehnenbündeln durchzogene Abschnitt des Crico-thyreoideus obliquus ist gewöhnlich von einem fibrösen Bogen umfasst, welcher dem Constrictor pharyngis inferior mit zum Ursprunge dient, in welchen Schnürer des Schlundkopfes übrigens meist auch Fasern des Crico-thyreoideus obliquus ohne Unterbrechung übergehen.

Der Ursprung des Muskels findet an der Aussenfläche des Bogens der Cartilago cricoidea in der Richtung einer schrägen medianwärts concaven Linie statt, welche sich vom oberen Rande bis zur Hervorragung der Mitte des unteren Randes herabzieht. Damit im Einklange gewinnen die Fasern des Muskels eine von oben nach unten zunehmende Länge, wobei sich ihr Lauf mehr und mehr der Richtung des unteren Bogenrandes der Cartilago cricoidea nähert. Der Ansatz geschieht, vom Processus marginalis an bis zur Spitze des unteren Hornes, vom unteren Rande aber ausserdem auch von der inneren Fläche des Schildknorpels und zwar auch hier bis in die Gegend, wo das untere Horn beginnt.

In einer von A. Macalister[2]) gemachten Wahrnehmung breitete sich auf der rechten Seite eines Kehlkopfes, dem hier zugleich das obere Horn seines Schildknorpels fehlte, über dem Crico-thyreoideus obliquus ein platter sehr steil medianwärts ansteigender kleiner länglich-viereckiger Muskel aus. Derselbe verbindet die hintere Grenze des Bogens der Cartilago cricoidea mit der Aussenfläche des Schildknorpels und ist zum Unterschiede der beiden regulären Portionen von seinem Entdecker als anomaler „Musc.

1) Joh. Mueller's Archiv für Anatomie, Physiologie etc. 1834. S. 219.
2) *Royal Irish Academy* 1866. Vol. IX. Pl. VI. Fig. 3.

crico-thyreoideus posticus", bezeichnet, also mit einem Namen belegt worden, den wir für den folgenden Muskel reservirt haben.

Man hat sich daran gewöhnt anzunehmen, dass die Wirkung der Musculi crico-thyreoidei darin bestehe, dass sie den Schildknorpel gerade vorwärts ziehen, ausserdem um die durch die Articulationes crico-thyreoideae gehende transversale Axe gegen den Bogen des Ringknorpels herabbeugen, also eine Verlängerung der Stimmbänder und damit zugleich einen höheren Grad ihrer Spannung zu Stande bringen können.

Bei Beurtheilung der Aktion dieser Muskeln darf man jedoch nicht ausser Acht lassen, dass die nach der gangbaren Vorstellung stattfindende Wirkung für die Tonbildung erst dann von Einfluss sein könnte, nachdem durch die Contraction der Thyreo-arytaenoidei die Stimmritze die für eine Tonerzeugung überhaupt erforderliche Reduction bis auf eine fast lineare Spalte schon erfahren hat. Wenn also die Crico-thyreoidei zur Verlängerung und stärkeren Spannung der Stimmbänder dienen sollen, so müssten sie nothwendig die Contraction der die Ligamenta vocalia gegen einander pressenden Muskeln überwinden. Andererseits muss man sich daran erinnern, dass die Zusammenziehung der Thyreo-arytaenoidei, nachdem die Giessbeckenknorpel durch die ungemein starken Ligta crico-arytaenoidea, ausserdem durch die Musculi crico-arytaenoidei postici dabei nach hinten fixirt werden, zunächst der Schildknorpel bei der Contraction der Thyreo-arytaenoidei nachgeben also zurückweichen und demgemäss zu einer excessiven Verkürzung der Stimmbänder Veranlassung geben müsste. Dieser Inconvenienz entgegen zu wirken scheinen mir die Musculi crico-thyreoidei bestimmt zu sein, so dass sie also während der Aktion der Thyreo-arytaenoidei im Wesentlichen die Bedeutung von Fixatoren des Schildknorpels haben, wobei das Maass ihrer Thätigkeit durch den Grad der Contraction der Stimmbandmuskeln regulirt werden muss.[1])

3. Der Musc. crico-thyreoideus posticus. Taf. VII. Fig. I. 18.

Zwischen der Platte des Ringknorpels und dem unteren Horne der Cartilago thyreoidea ist in Ausnahmsfällen ein kleiner schräg lateralwärts ansteigender Muskel angebracht, welchen Carl Fr. Naumann[2]) zuerst

1) Vgl. auch K. v. Vierordt, Grundriss der Physiologie des Menschen. Vierte Aufl. Tübingen 1871. S. 465.

2) *Om byggnaden af luftrörshufvudet hos den fullväxta menniskan.* Lund 1851. Taf. II. Fig. 6. m.

beschrieben und mit dem obigen Namen belegt hat. Viel später wurde dieser Muskel von Carl Ludw. Merkel[1]), welcher meinte, dass derselbe sich bisher der Beobachtung entzogen habe, als „Musc. kerato-cricoideus“ aufgeführt. Bald darauf sind über den Muskel auch von Bochdalek[2]) jun., der ihn unter je sechs Kehlköpfen 1mal und von Turner[3]) Mittheilungen gemacht worden, der denselben unter 32 Leichen 7mal gefunden hat.

Das nicht seltene Vorkommen des Muskels, welcher übrigens häufiger nur auf einer Seite als auf beiden gefunden wird, vermag ich aus eigener Erfahrung zu bestätigen. Bei einer Länge von 1 Centim. zeigt der platte, länglich-viereckige Muskel eine wechselnde Breite, die sich jedoch meist nur auf 3 Mm. beläuft. Ueber den Stamm des Nerv. laryng. inferior hinweg steigt der kleine Muskel schräg lateralwärts in die Höhe, so dass er einen spitzen Winkel mit dem correspondirenden Segmente des Seitenrandes des Musc. crico-arytaenoideus posticus bildet, von dem er nach Henle's[4]) Vermuthung ein abgezweigtes Bündel darstellen möchte. An der unteren Grenze jenes seitlichen Randes entspringt der Muskel mit etwas verschmälertem sehnigem Ende von der Platte des Ringknorpels und heftet sich am hinteren Rande des unteren Hornes der Cartilago thyreoidea an. Bei der Schwäche dieses Muskels kann wohl kaum von einer nennenswerthen Wirkung desselben die Rede sein, die sich höchstens auf einige Fixirung jenes Hornes nach hinten und unten beziehen dürfte. Schliesslich mag noch daran erinnert werden, dass der Musc. crico-thyreoideus posticus dagegen wohl im Stande ist durch seine Contraction den Nervus laryng. inferior vor einem Drucke zu bewahren, welcher ihn vom Schlunde aus bedrohen könnte.

4. Der Musc. crico-arytaenoideus posticus. Taf. VII. Fig. I. 17. Fig. VI. 3. 4.

Nachdem die Stimmritze während der Phonation durch ihre Schliessmuskulatur bis auf eine enge Spalte reduzirt worden war, erfolgt mit dem Nachlasse der Zusammenziehung jener Muskulatur die Wiedereröffnung bis zu einem gewissen Grade von selbst, und zwar durch die Retraction des Gewebes der unteren Abtheilung der Membrana laryngis elastica, das durch

1) Anatomie u. Physiologie des Stimm- u. Sprachorgans. Erste Ausgabe. Leipzig 1856. S. 132.
2) Oesterr. Zeitschrift für practische Heilkunde. 1860. No. 4.
3) *Edinb. med. Journ.* 1860. p. 744.
4) Die Eingeweidelehre. S. 256.

die Aktion jener Muskeln in einen Zustand höherer Spannung versetzt gewesen ist. Soll es zu einer grösseren Weite der Stimmritze kommen als diejenige ist, welcher man in der Leiche begegnet und die für das gewöhnliche ruhige Athmen schon einigermaassen genügen könnte, dann bedarf es des aktiven Eingriffes einer dilatirenden Muskulatur, welche hauptsächlich durch den beiderseitigen Musc. crico-arytaenoideus posticus gebildet wird.

Dieser exquisit dreiseitige Muskel hat seine Lage neben der medialen Erhebung der hinteren Fläche der Platte des Ringknorpels, wo über ihm ein Venengeflecht, sowie ein ungemein lockerer, zur Infiltration sehr geneigter submucöser Zellstoff ausgebreitet ist.

Von den drei Rändern ist nur der mediale in seiner ganzen Länge durch kurzes Sehnengewebe angewachsen, während der oberste annähernd transversale und der seitliche leicht convexe Rand frei und fleischig sind. Die Fasern des Muskels nehmen einen nach auswärts-aufwärts in der Art convergirenden Verlauf, dass die äussersten Bündel beinahe vertical, die obersten nahezu horizontal gestellt sind. Sämmtliche Fasern ziehen schliesslich über den hinteren Umfang der Kapsel des Crico-arytaenoideal-Gelenkes hinweg, um ihren Ansatz theils am hinteren Rande des Processus muscularis der Cartilago arytaenoidea, theils an der lateralen Wölbung desselben zu erfahren, so dass dieser Fortsatz also vom spitzen Ende des Muskels förmlich umfasst wird. Der Ursprung findet nicht an der ganzen vom Muskel bedeckten Knorpelfläche, sondern hauptsächlich durch den hinteren Rand neben der Crista media, sowie von der Ecke statt, welche diese mit dem unteren Rande der Platte des Ringknorpels erzeugt.

Wenn man vom öfteren Vorkommen des Musc. crico-thyreoideus posticus absieht, welcher vielleicht als ein lateralwärts abgeirrtes Bündel des Crico-arytaenoideus posticus betrachtet werden kann, dann kommt nach den bisherigen Erfahrungen nur Eine Anomalie vor, welche als eine unzweideutige Varietät des letzteren Muskels gelten kann. Sie besteht in einem platten schmalen Bündel, das von der medialen Seite des unteren Hornes der Cartilago thyreoidea entspringt, sich an den seitlichen Rand jenes Muskels genau anschliesst und mit ihm die Insertion am Processus muscularis der Cartilago arytaenoidea theilt, so dass es nach W. Gruber[1]) als „Musc. kerato-arytaenoideus“ bezeichnet werden kann.

1) Archiv für Anatomie, Physiologie u. wissenschaftl. Medizin. Berlin 1868. S. 640.

Die Wirkung des Musc. crico-arytaenoideus posticus spricht sich in einer derartigen Bewegung des Giessbeckenknorpels aus, dass sich die Stimmritze, unter Ablenkung des Processus vocalis nach aussen und oben, erweitert, aber ausserdem die Incisura interarytaenoidea verflacht wird. In vollem Maasse geschieht beides jedoch nur bei energischer, das tiefe Einathmen begleitender Contraction, im geringeren Grade während des gewöhnlichen ruhigen Athmens, bei welchem der Muskel auf halber Spannung steht. Unter allen Umständen hat der Musc. crico-arytaenoideus posticus zu den Vorgängen bei der Stimmbildung keine Beziehung, sondern ist lediglich ein Respirationsmuskel, welcher die für den ganzen Organismus so bedeutungsvolle Aufgabe lösen muss die Pforte für die Ein- und Ausathmungsluft jederzeit nach dem Maasse des Bedürfnisses zu erweitern.

B. Die im Dienste des Vestibulum laryngis stehende Muskulatur.

Aehnlich wie die Anordnung der Muskulatur im Bereiche der Stimmritze im Wesentlichen den Gegensatz von Verengerung und Erweiterung derselben ausdrückt, kehrt mutatis mutandis am Vorhofe des Larynx eine Einrichtung wieder, die, ohne aber auf die Stimmbildung irgend welchen Einfluss zu üben, zum Vestibulum der Kehlkopfhöhle (vgl. S. 135) analoge Beziehungen hat.

Bisher wurde der oben angedeutete Gegensatz hinsichtlich der Muskulatur, welche die Wände jenes Vorhofes beherrscht, jedenfalls nicht klar dargelegt, ja von Henle[1]) selbst ganz ausser Acht gelassen, wenn er unzweifelhaft antagonistisch wirkende Bestandtheile unter dem Namen eines „Musc. thyreo-ary-epiglotticus“ als eine Gesammtheit aufgefasst hat. Trotzdem die theilweise Verflechtung und unvollständige Sonderung der hier in Betrachtung kommenden Muskelbündel den Schein verursachen können, als ob sie wirklich einen zusammengehörigen Complex darstellen, so wird man bei näherer Erwägung aller Verhältnisse namentlich des Umstandes, dass eine gewisse Gruppe von Fasern eine den übrigen entgegengesetzte Richtung des Verlaufes nimmt, zur Annahme einer auch ungleichen Wirkung berechtigt sein, so dass unterschieden werden müssen:

1) Die Eingeweidelehre. S. 252.

1. Der Constrictor vestibuli laryngis. Taf. VII. Fig. I. 16. 16.

Um den Vorhof des Larynx bilden die lose zusammenhängenden, bald stärker, bald schwächer entwickelten Fleischbündel, welche den Schliesser desselben zusammensetzen, einen unvollständigen Gürtel, dessen Elemente theils an der hinteren Wandung des Cavum laryngis sich kreuzen, theils auf seine Seitenwände beschränkt sind.

Die gekreuzten Fasern des Constrictor vestibuli laryngis bilden diejenige Muskelgruppe, welche ehedem schlechtweg als Arytaenoideus obliquus bezeichnet worden ist. Sie hören nicht, wie früher behauptet worden ist, am oberen Ende der Giessbeckenknorpel auf, sollen sich vielmehr nach der durch Santorini begründeten allgemeinen Annahme zum Kehldeckel begeben, wornach sie als „Musc. ary-epiglotticus" bezeichnet worden sind. Die schiefe Richtung des Verlaufes, sowie die Kreuzung hinter dem Arytaenoideus transversus bieten übrigens auch noch andere Muskelbündel dar, welche theils dem schon bei einem passenden Anlasse (S. 123) beschriebenen „Thyreo-arytaenoideus obliquus" angehören, theils den Ary-corniculatus obliquus darstellen, über welchen wir erst später Näheres vorzubringen haben.

In Uebereinstimmung mit der schräg nach hinten abfallenden Richtung der oberen Kehlkopfsapertur haben die dem Rande dieser Mündung folgenden gekreuzten Bündel des Constrictors einen steil nach vorn ansteigenden Verlauf, so dass dieselben, insoweit sie den lateralen Wänden des Vestibulum angehören, in der Randzone der Plica ary-epiglottica angetroffen werden. Ihren Ursprung nehmen diese bald stärkeren bald schwächeren Bündel, welche ausnahmsweise gänzlich fehlen können, vom medialen Umfange des Muskelfortsatzes der Cartilago arytaenoidea einer Seite und schlagen sich um das obere Ende des entgegengesetzten Giessbeckenknorpels herum, mit welchem sie durch lockeren Zellstoff zusammenhängen. Nicht alle Bestandtheile dieser hinter dem Musc. arytaenoideus transversus sich kreuzenden Faserzüge bieten eine unter sich übereinstimmende obere Endigung dar. Manche, und zwar in der Regel die stärksten unter ihnen, verlieren sich mit feinen Sehnenfädchen neben dem Kehldeckel in dem elastischen Gewebe, welches hier den Inhalt des Arcus pharyngo-epiglotticus darstellt. Andere Fasern strahlen theils in die Membrana quadrangularis der Plica ary-epiglottica aus, theils hören sie am Seitenrande der Pars infrahyoidea des Knorpels der Epiglottis auf.

Die auf jede Seitenwand des Vestibulum laryngis beschränkten, bisweilen kaum angedeuteten, andere Mal ungemein stark entwickelten Bestandtheile des Vorhofschliessers sind anatomisch schon von Merkel[1]) richtig beschrieben und von ihm darnach als „Stratum ary-membranosum" aufgeführt worden, dass sie vom Giessbeckenknorpel ihrer Seite aus zur Membrana quadrangularis der Plica ary-epiglottica gehen. Diese Fleischfaserung entspringt nämlich vom Giessbeckenknorpel in der Gegend der Insertion des Musc. crico-arytaenoideus lateralis und verläuft, an ihrer Aussenseite theilweise vom Musc. thyreo-arytaenoideus externus und thyreo-epiglotticus verhüllt, in schräger Richtung bald mehr gestreckt, bald in einer nach aufwärts convexen Bogenlinie gegen den Seitenrand der Pars infra-hyoidea des Kehldeckels, wobei die untersten Fasern mit dem medialen Umfange des Blindsackes der Morgagni'schen Tasche in Berührung kommen. Ihr Ende finden die Bündel theils in der Membrana quadrangularis, theils reichen sie bis zur Grundlage der Pars infra-hyoidea des Kehldeckels hin.

Wir haben schon früher (S. 28) mitgetheilt, dass die laryngoskopische Untersuchung den Nachweis geliefert habe, dass die Seitenwände des Vestibulum laryngis sich einander zu nähern vermögen und sich die obere Kehlkopfapertur in eine enge sagittale Spalte umwandeln könne, was während einer Schlingbewegung sowohl bei künstlich aufgerichtetem Kehldeckel als auch beim Mangel der Pars suprahyoidea der Epiglottis beobachtet worden ist. Dass dies nur das Resultat der Wirkung des beschriebenen Muskelgürtels sein kann, bedarf wohl kaum einer besonderen Versicherung. Die gekreuzten Bündel sind im Stande die Rachenmündung des Kehlkopfes schon für sich allein zu verengern, während die Thätigkeit der auf die Seitenwände des Vestibulum beschränkten Bestandtheile des Constrictors eine Fixation der Giessbeckenknorpel in ihrer Schlussstellung voraussetzt.

Durch diejenigen Muskelfasern des Constrictor vestibuli, welche sich bis zu den Seitenrändern der Pars infrahyoidea des Kehldeckels erstrecken, kann die zu manchen phonischen Vorgängen nöthige Einwärtsrollung jener Ränder derselben bewerkstelligt werden.

1) A. a. O. S. 145.

2. Der Dilatator vestibuli laryngis. Taf. VII. Fig. X. 9.

Bei der habituellen Weite der oberen Kehlkopfsapertur und des Cavum vestibuli laryngis sowie bei der durch ihre elastische Grundlage bedingten Geneigtheit der Seitenwände jenes Raumes sich nach dem Aufhören des immerhin nur ausnahmsweise in Aktivität tretenden Constrictors wieder von einander zu entfernen, bedarf es einer nur schwachen Muskulatur zur Ueberwindung derjenigen Widerstände, welche hier in Betrachtung kommen können. Dass aber eine eigene auf die active Erweiterung der oberen Kehlkopfapertur und des Cavum vestibuli berechnete Muskulatur wirklich als gesezmässige Bildung existirt, ist schon von Carl Ludw. Merkel[1]) mit gutem Grunde eingeräumt worden. Dem seit den Arbeiten Santorini's als „Thyreo-epiglotticus" bekannten Muskel, welcher mit dem sog. Ary-epiglotticus von späteren Autoren nach dem Vorgange Theile's[2]) als „Reflector epiglottidis" zusammengefasst worden ist, hat Merkel, wie mir scheint, mit vollem Rechte die Aufgabe zugeschrieben die Membrana quadrangularis lateralwärts abzuziehen und ihn darnach, dass er vom Schildknorpel hauptsächlich auf jene Grundlage der Plica ary-epiglottica übergreift, „Stratum thyreo-membranosum" genannt.

Der Dilatator vestibuli laryngis, dessen Stärke ungemeinen Schwankungen unterworfen ist, stellt eine fast membranartig dünne Schichte dar, welche sich so unmittelbar an die äussersten und oberen Faserzüge des Stratum thyreo-arytaenoideum externum anschliesst, dass er einen integrirenden Bestandtheil dieses Muskels darzustellen scheint. Allein seine Fleischbündel erreichen die Cartilago arytaenoidea nicht, sondern ziehen in einer nach vorn concaven Krümmung über das hintere Ende des Ventriculus Morgagnii, sowohl das Taschen- als auch das Stimmband unter spitzem Winkel kreuzend, schräg theils gegen den Rand der Plica ary-epiglottica, theils gegen die Pars infra-hyoidea des Kehldeckels empor, wobei sich seine Fasern mit jenen des Musc. ary-membranosus kreuzen und verflechten. Der Ursprung dieses Muskels findet an der concaven Seite des Winkels der Cartilago thyreoidea bald in der Höhe der ganzen unteren Hälfte des Knorpels bald nur in der Höhe des unteren Drittels aber immer dicht neben dem

1) Anatomie u. Physiologie des Stimm- u. Sprachorganes. S. 147.
2) Die Muskellehre. S. 103.

Thyreo-arytaenoideus statt. Die gegen ihr entgegengesetztes Ende hin mehr und mehr divergirenden Faserzüge strahlen vorzugsweise in das Gewebe der Membran quadrangularis aus, während andere bis zum oberen Ende der Pars infrahyoidea des Kehldeckels reichen und eine kleine Anzahl zarter Fasern in der Regel auch an der die Cartilago Wrisbergii umgebenden Drüsengruppe endet. Ausnahmsweise, jedoch nicht selten, kommt es vor, dass sich sämmtliche Fasern dieses Muskels an die Convexität eines sehr flachen Sehnenbogens ansetzen, welcher zwischen der Mitte des lateralen Randes der Cartilago arytaenoidea und des Knorpels der Epiglottis ausgespannt ist. Taf. VII. Fig. XI. 8.

Die Wirkung dieses Muskels, welche wohl nur bei einem über das gewöhnliche Maass hinausgehenden Bedürfnisse der Erweiterung des Cavum laryngis vollständig eintritt, beschränkt sich nicht auf das Vestibulum, sondern dehnt sich auch auf das untere Stimmband aus. Im Vereine mit dem Crico-arytaenoideus posticus und dem schon früher (S. 114) geschilderte Musc. stylo-laryngeus kann der Dilatator, wenn diese gesammte Muskulatur auf beiden Seiten energisch thätig ist, eine derartige Weite des Kehlkopfraumes bewirken, dass die Stimmbänder nur noch als flache, leistenartige Erhebungen sichtbar sind.

C. Die Muskulatur, welche mit den Santorinischen Knorpeln in Beziehung steht.

In Betreff der von D. Santorini[1]) entdeckten netzknorpeligen Aufsätze der Cartilagines arytaenoideae, welche er als „Capitula s. cornicula arytaenoidum“ aufgeführt hat, wurde von jenem eminenten Forscher die runde Erklärung abgegeben *„nulla muscularis fibra ad haec capitula perringit“*. Für die Bedeutung dieser Knorpel scheint bei der nachgiebigen Beschaffenheit ihrer Substanz und bei der Art ihrer Verbindung kein eigener Muskelapparat nöthig zu sein. Dieselben können sich ducken und anschmiegen, um, nach aufgehobener Einwirkung auf sie, immer wieder von selbst zur ursprünglichen Lage und Form zurückzukehren. Gleichwohl fehlt es nicht an Autoren, welche den Cornicula arytaenoidum eigenthümliche Bewegungen zugeschrieben und behauptet haben, dass diese von verschiedenen an sie gehenden Muskelbündeln vollzogen werden. Namentlich hat E. Th. Tourtual[2]), wie es scheint, als gesetzmässige Bildung einen Muskelapparat

1) *Observation. anatomicarum.* Cap. VI. §. 2.
2) Neue Untersuchungen üb. den Bau des menschl. Schlund- u. Kehlkopfes. Leipz. 1846. S. 104.

aufgeführt, welcher dazu bestimmt sein soll, die beiden Cartilagines Santorini sowohl gegenseitig zu nähern als auch voneinander zu entfernen und ausserdem jeden einzelnen Knorpel gerade rückwärts zu ziehen. Mit der Selbstständigkeit der von Tourtual hier in Betrachtung gezogenen Muskelbündel kann sich Merkel[1]) so wenig einverstanden erklären, dass er es geradezu für überflüssig hält dieselben gesondert aufzuführen.

Dass gewisse, ausnahmsweise mit den Santorinischen Knorpeln in Verbindung tretende Fleischbündel nur die Bedeutung abgeirrter Portionen anderer Muskeln haben, dürfte in der That kaum in Zweifel gezogen werden. Hierher gehört ein nicht selten zur Beobachtung kommendes zartes Bündel, welches bald nur auf einer Seite bald rechts und links vom oberen convexen Umfange des Sant. Knorpels ausgeht und, dem freien Rande der Plica ary-epiglottica folgend, sich der Faserung des Musc. ary-membranosus beigesellt, demnach nur als ein höher oben entsprungener Bestandtheil dieses Muskels erscheint. Das zuerst von Tourtual aufgeführte, von Henle[2]) als „Musc. crico-corniculatus" bezeichnete bandartig-platte Fleischbündel, welches vom oberen Rande der Platte des Ringknorpels entspringt und hinter dem Musc. arytaenoideus transversus schräg aufwärts zur rechten oder linken Cartilago Santorini geht, kann als eine durch anomalen Ursprung ausgezeichnete Varietät des Musc. ary-corniculatus obliquus erklärt werden. Gegenüber von diesen Spielarten, welche schon wegen der Seltenheit ihres Vorkommens ein höchst untergeordnetes Interesse darbieten, verdienen dagegen die folgenden Bildungen schon desshalb eine grössere Aufmerksamkeit, weil sie, wenn nicht regelmässig, doch sehr häufig sind und überdiess zum Beweise ihrer spezifischen Selbstständigkeit fast immer die gleiche typische Anordnung zeigen, nämlich:

1. Der Musc. ary-corniculatus obliquus. Taf. VII. Fig. II. 6.

Dieses dünne in der Regel einfache Muskelbündel theilt den Ursprung sowie den ersten Verlauf mit dem sog. Musc. ary-epiglotticus Sant. Es lässt sich bis zum medialen Umfange des Muskelfortsatzes der Cartilago arytaenoidea verfolgen, von wo aus dasselbe schräg so medianwärts emporsteigt, dass es sich mit dem Muskel der entgegengesetzten Seite hinter dem Arytaenoideus transversus kreuzt, um den Giessbeckenknorpel der einen Seite

1) Anatomie u. Physiologie des Stimm- u. Sprachorganes. S. 147.
2) Eingeweidelehre. S. 257.

mit der entgegengesetzten Cartilago Santorini zu verbinden. Seine Anheftung findet mit dem Lig. crico-corniculatum an der Spitze des seinem Ursprunge entgegengesetzten Santorinischen Knorpels statt, so dass er im Stande ist die Convergenz desselben zu steigern und damit die Incisura inter-arytaenoidea zu verschmälern.

2. Der Musc. ary-corniculatus rectus. Taf. VII. Fig. III. 4.

Bisher hat sich dieser Muskel, welcher den Giessbeckenknorpel mit der Cartilago Santorini je nur einer Seite verbindet, wie es scheint, der Beobachtung anderer Zergliederer entzogen, indem mir nirgends in der Literatur eine auf ihn bezügliche Angabe begegnet ist. Seine Lage hat derselbe an der concaven Seite des Giessbeckenknorpels, wo er von dem Musc. arytaenoideus transversus fast vollkommen bedeckt, von ihm aber durch eine Zellstoffschichte deutlich abgegrenzt ist. Der kleine, platte, annähernd dreieckige, unten breite, oben spitz auslaufende Muskel beginnt gewöhnlich an der concaven Fläche des Giessbeckenknorpels mit einigen gespreizten, von innen nach aussen häufig deutlich terrassenförmig aufsteigenden Zacken, so dass der laterale ein wenig nach innen ansteigende Rand viel kürzer ausfällt als der mediale, welcher in nahezu verticaler Richtung fast in der ganzen Höhe der Grenze zwischen der hinteren und medialen Fläche der Cartilago arytaenoidea emporzieht, ohne nach unten jemals die Platte des Ringknorpels zu erreichen.

In der Nähe des oberen Randes der Cartilago arytaenoidea geht der Muskel in eine kurze platte Sehne über, welche sich in das Perichondrium der unteren concaven Seite des Santorinischen Knorpels und in das Gewebe verliert, welches diesen mit der Cartilago arytaenoidea verbindet. Seiner Wirkung nach könnte dieser im Wesentlichen der Längenrichtung des Giessbeckenknorpels folgende Muskel naturgemäss als Depressor cartilaginis Santorini bezeichnet werden.

C. Der Gefäss-Apparat des Kehlkopfes.

Abgesehen von den schon bei der Topographie des Larynx berücksichtigten Gefässen, welche mit dem vorderen Umfange dieses Organes in Berührung und bei mancherlei operativen Eingriffen in Betrachtung kommen,

müssen wir jetzt das Augenmerk speziell auf diejenigen Gefässe lenken, welche die Strömung verschiedener Säfte durch die Gewebe des Kehlkopfes zu vermitteln haben. Dabei dürfen selbstverständlich die Beziehungen nicht ausser Acht gelassen werden, welche dieser Kreislaufsapparat zu nachbarlichen Gefässen, namentlich zu jenen darbietet, welche für die Cirkulation des Blutes der Schilddrüse dienen.

I. Die Pulsadern des Kehlkopfes.

Taf. VIII. Fig. I.

Ausser ihrer Hauptaufgabe den verschiedenen Bestandtheilen des Larynx hellrothes Blut zuzuführen, haben die Arterien des Larynx durch verhältnissmässig starke Aeste auch unter sich Communicationen herzustellen. Diese intra-laryngealen Anastomosen sind aber nach der Vermuthung Hyrtl's nicht sowohl zu Gunsten des Kehlkopfes als vielmehr desshalb vorhanden, um die Bahnen der oberen und unteren Schilddrüsenarterien, aus welchen die Pulsadern des Larynx in der Regel entspringen, unter sich in Verbindung zu setzen. Hyrtl[1]) ist nämlich der alt hergebrachten Ansicht, welcher zufolge die Rami glandulares der vier Schilddrüsenarterien reichlich untereinander communiciren, entgegengetreten, indem er durch isolirte Injectionen jener Gefässstämme sich davon überzeugt zu haben glaubt, dass sich weder die rechtseitigen Arterien der Schilddrüse mit den linkseitigen verbinden, noch die obere und untere einer Seite untereinander. Wenn bei Injectionsversuchen der oberen Schilddrüsenarterien auch die untere sich füllt, so geschehe das nicht durch Anastomosen der Drüsenzweige, sondern durch Verbindung der Rami laryngei der Arteriae thyreoideae im Innern des Kehlkopfes. Die Drüse bestehe demnach aus vier arteriell isolirten Abtheilungen, welche auch isolirt erkranken können. Das so lange aufrecht erhaltene Vorurtheil von der Existenz arterieller Gefässanastomosen innerhalb der Schilddrüse beruhe ohne Zweifel darauf, dass sehr oft die rechte Art. thyreoidea superior am oberen Rande des Isthmus sich in den linken Lappen fortsetzt und so als anastomotisches Gefäss beider Seiten erscheint.

Auf Grundlage des Ergebnisses angestellter Injektionen bin ich ausser Stande mich der Lehre Hyrtl's anzuschliessen. Ich bin zur Ueberzeugung

1) Oesterreichische Zeitschrift für praktische Heilkunde. VI. Jahrgang. Wien 1860. S. 312.

gekommen, dass zwar die intralaryngealen Anastomosen der Kehlkopfspulsadern die Communication der vier Arteriae thyreoideae vermitteln können, dass aber andererseits die Schilddrüsenpulsadern auch directe Anastomosen untereinander bilden. Die lehrreichsten Beweise dafür liefert die Anstellung von Injectionsversuchen von der Art. thyreoidea superior einer Seite aus, nachdem mit der nöthigen Umsicht vorher sämmtliche Kehlkopfsarterien an den Stellen ihres Ursprunges unterbunden worden sind. Man wird in Fällen gelungener Einspritzung finden, dass die Masse nicht blos in die entgegengesetzte obere Schilddrüsenarterie, sondern auch in die Thyreoidea inferior beider Seiten übergeht.

Bei geregelten Verhältnissen der Anordnung gibt es auf jeder Seite dreierlei arterielle Bahnen, welche theils den Geweben des Kehlkopfes Blut zuführen, theils Anastomosen zu bilden haben, nämlich:

I. Die Arteria laryngea superior.

Ueber den Ursprung der durchschnittlich nur 1½ Mm. dicken oberen Kehlkopfpulsader sind die Angaben verschiedener Autoren getheilt. Im Widerspruche mit der von C. J. M. Langenbeck[1]) gemachten Behauptung, dass sie gewöhnlich direct aus der Carotis externa hervorgehe und blos „manchmal" ein Ast der Thyreoidea superior sei, wird ganz allgemein ihr Ursprung aus dem letzteren Gefässe für die Regel gehalten, aus welchem sie da hervorgeht, wo es eben beginnt neben dem Kehlkopfe herabzusteigen. Speziellere, statistische Angaben in dieser Beziehung liegen von Haller[2]), nach welchem sie unter 8 Fällen 1mal, sowie von J. Friedr. Meckel[3]) vor, nach welchem sie unter 50 Fällen 5mal aus der Carotis externa entsteht.

Mag nun die eine oder die andere Art ihres Ursprunges stattfinden, normalmässig verläuft die Laryngea superior zuerst fast horizontal medianwärts, um zwischen dem grossen Horne des Zungenbeines und dem oberen Rande des Schildknorpels, vom Musc. thyreo-hyoideus gedeckt, die Membrana thyreo-hyoidea zu durchbohren. Nach Abgabe eines Ramus epiglotticus, welcher beinahe vertical hinter jener Membran in die Höhe steigt und sich vom Interstitium thyreo-hyo-epiglotticum aus ramificirt, läuft das Gefäss steil unter der Schleimhaut des Recessus pharyngo-laryngeus ihr und der

1) Handbuch der Anatomie. Göttingen 1836. S. 20.
2) *Icones anat.* fasc. III. pag. 3. Not. 5.
3) Handbuch der menschl. Anatomie. Halle 1817. Bd. III. S. 92.

Mucosa laryngis sowie der seitlichen und hinteren Muskulatur des Kehlkopfes Zweige ertheilend, gegen die Mitte des unteren Randes der Seitenplatte des Schildknorpels herab. Noch ehe die Ader diesen Rand erreicht, erfolgt unter spitzem Winkel ihre Spaltung in zwei ungleich dicke Endäste, von welchen der stärkere mit dem lateralen Endzweige der Art. crico-thyreoidea eine schlingenförmige Anastomose bildet, der schwächere dagegen sich in das dünne Ende der Laryngea inferior fortsetzt.

Was bei manchen Säugethieren als Regel gilt, kommt beim Menschen ausnahmsweise jedoch häufig vor, dass nämlich die Art. laryngea superior durch ein im Bereiche der Basis ihres oberen Hornes befindliches Loch der Cartilago thyreoidea in den Kehlkopf gelangt, während dagegen ihr Eintritt zwischen Ring- und Schildknorpel unbedingt zu den grössten Seltenheiten gehört. In einem von Langenbeck[1]) beschriebenen Falle lief die Art. laryng. sup. dextra unter dem Schildknorpel herab und tauchte an dessen unterem Rande auf, um mit der Thyreoidea superior der linken Seite eine Anastomose zu bilden. Ein in pathologischer und operativer Hinsicht wichtiger anomaler Verlauf der rechten Laryngea superior ist von Friedr. Arnold[2]) beobachtet worden. Seinen Eintritt in den Kehlkopf nahm dieses auch ungewöhnlich dicke, $2^1/_2$ Mm. messende Gefäss wie gewöhnlich, lief sodann an der inneren Seite der Lamina dextra des Schildknorpels zwischen ihr und den weichen Theilen dicht am Ventriculus Morgagnii abwärts, gab mehrere kleine Zweige im Inneren des Kehlkopfes ab, kam zwischen dem Ring- und Schildknorpel dicht neben dem Lig. conoideum wieder als ein fast eben so dickes Gefässstämmchen heraus, um sich im mittleren Theil der Schilddrüse und in den äusseren Kehlkopfmuskeln zu verzweigen.

2. Die Arteria laryngea media.

Dieses nie fehlende, in der Regel nur $^1/_2$ Mm. dicke Gefäss, welches als „Ramus crico-thyreoideus“ der oberen Schilddrüsenpulsader aufgeführt zu werden pflegt, kann nach Ursprung und Verlauf mit gleichem Rechte wie die Laryngea superior als eigene Arterie des Kehlkopfes unterschieden werden. Langenbeck[3]) hat das Gefässchen mit Rücksicht darauf „Ramus laryngeus anastomoticus“ der oberen Schilddrüsenpulsader genannt,

1) A. a. O. S. 21.
2) Untersuchungen im Gebiete der Anatomie u. Physiologie. Erstes Bändchen. Zürich 1838. S. 215.
3) A. a. O. S. 20.

dass es mit dem gleichnamigen Gefässe der anderen Seite eine bogige Anastomose erzeugt, durch welche die beiden Arteriae thyreoideae superiores unter sich communiciren.

Die mittlere Kehlkopfpulsader geht meist aus dem absteigenden Schenkel der Anfangsbiegung der Thyreoidea superior hervor und zieht über den Musc. thyreo-pharyngeus und hyo-thyreoideus schräg medianwärts herab dem Perichondrium externum des Schildknorpels und dem Musc. crico-thyreoideus je einen Zweig ertheilend. In der Nähe des unteren Randes der Seitenplatte des Schildknorpels erfolgt die Theilung des Gefässes in zwei Endäste. Der eine fliesst mit dem gleichnamigen Aste der entgegengesetzten Seite unter Bildung eines flachen, nach aufwärts concaven Bogens zu einem kurzen dicken Stämmchen zusammen, welches das Lig. crico-thyreoideum medium an der Grenze seines oberen und mittleren Drittels durchbohrt, um sich in der Schleimhaut des unteren Kehlkopfraumes auszubreiten. Der laterale Endzweig der Art. crico-thyreoidea krümmt sich nach aussen und oben, wobei er zwischen dem unteren Rande der Seitenplatte des Schildknorpels und dem medialen Rande des Musc. crico-thyreoideus hindurchschlüpft, um mit dem dickeren Endaste der Art. laryngea superior zu communiciren.

Die Arteria crico-thyreoidea ist nicht wenigen Varietäten unterworfen. Zunächst muss daran erinnert werden, dass beim Vorhandensein eines mittleren Lappens der Schilddrüse Zweige an denselben abgegeben werden, welche seinen Rändern entlang in die Höhe steigen. (Vgl. Tafel I. Fig. II.) Bisweilen kommt es vor, dass die beiden Arteriae cricoideae nicht zu einer bogigen Anastomose zusammenfliessen, sondern jede für sich neben dem Lig. conoideum in den Kehlkopf eindringt. Nach den besonders von W. Gruber[1]) gemachten Erfahrungen ist es öfters der Fall, dass die Arterie auf der einen, namentlich auf der rechten Seite dicker ist als sonst, gewissermaassen durch den medialen Drüsenast der Art. thyreoidea superior repräsentirt wird und zum Lig. crico-thyreoideum medium eine sehr verschiedene Verlaufsweise nimmt, um sich schliesslich in einzelnen Abtheilungen der Schilddrüse zu verzweigen. Es gehört im Allgemeinen zu den Seltenheiten, dass die vergrösserte mitunter 2 Mm. dicke Arterie quer oder schräg vor dem Lig. crico-thyreoideum medium, durch dasselbe Zweige abgebend, ihren

1) Medizinische Jahrbücher des österreichischen Staates. Bd. 51. Wien 1845. S. 139.

Verlauf nimmt, um sich dann schliesslich in Rami glandulares aufzulösen. In den meisten Fällen verläuft eine durch den medialen Drüsenast der rechten Thyreoidea superior vertretene Art. crico-thyreoidea vor die Mitte oder die gegenüberliegende seitliche Grenze des Lig. conoideum und beugt sich dann unter einem fast rechten Winkel nach abwärts zum Isthmus der Schilddrüse, um schliesslich theils diesen, theils das anstossende Parenchym zu versorgen.

3. Die Arteria laryngea inferior.

Die untere eine nur geringe, sich kaum auf ½ Mm. belaufende, Dicke darbietende Kehlkopfpulsader geht aus dem Ramus glandularis superior der unteren Schilddrüsenarterie hervor. Vom Ursprunge des Musc. crico-pharyngeus gedeckt, steigt das Gefässchen, in Begleitung des gleichnamigen Nervs aber medianwärts von diesem, hinter der Articulatio crico-thyreoidea in die Höhe.

In der Regel spaltet sich die Laryngea inferior in zwei ungleich starke Zweige, von welchen der dickere sich in den Musc. crico-arytaenoideus posticus verzweigt, während der dünnere mit dem schwächeren Endaste der Laryngea superior zusammenfliesst. Als Varietät kommt es vor, dass die ganze, aber in diesem Falle noch viel schwächere Laryngea inferior gar keinen Muskelzweig abgibt, sondern lediglich blos zur Bildung der genannten Anastomose verwendet wird.

II. Die Venen des Kehlkopfes.

Taf. VIII. Fig. III u. IV.

Insoweit die Venen des Kehlkopfes seinen Pulsadern entsprechen, begleiten sie im Wesentlichen die Stämme derselben. Die Vena laryngea superior, welche mit der gleichnamigen Arterie die Membrana thyreo-hyoidea durchbricht, fliesst, nachdem sie Zweige aus dem unteren und mitt-Schnürer aufgenommen hat, meist mit einer oberen Schilddrüsenvene zusammen, welche von J. Gottl. Walter[1]) darnach „Vena thyreo-laryngea“ genannt worden ist. Der Stamm der Vena laryngea superior geht in der Tiefe des Recessus pharyngo-laryngeus aus einem Geflechte hervor, welches das Blut aus der Plica ary-epiglottica, sowie aus den Muskeln der lateralen Wand des Cavum laryngis empfängt. Nach aufwärts steht das Geflecht mit

1) *Observationes anatomicae.* Berolini 1775. *Venae capitis et colli.* p. 64.

den später zu schildernden Venae dorsales linguae, nach abwärts mit dem Plexus pharyngo-laryngeus in Communication und geht ausserdem nach Analogie der Arterie durch zwei Aeste mit den beiden anderen Kehlkopfsvenen Anastomosen ein. Der eine Ramus anastomoticus steigt über den Musc. crico-arytaenoideus lateralis herab, und tritt zwischen dem Schild- und Ringknorpel zu Tage, um mit der Vena crico-thyreoidea eine Verbindung einzugehen, während der zweite Communicationszweig sich in die Vena laryngea inferior fortsetzt. Dieses letztere Gefäss, welches hauptsächlich das Blut aus dem Musc. crico-arytaenoideus posticus aufnimmt, steigt in Begleitung der gleichnamigen Arterie hinter der Articulatio crico-thyreoidea herab.

Nach der gangbaren Vorstellung findet der Uebergang der unteren Kehlkopfblutader ohne Weiteres in die Vena thyreoidea inferior statt. Diese Angabe muss jedoch dahin modificirt werden, dass die Einmündung in einen Venenkranz geschieht, welcher den Anfang der Luftröhre völlig umschliesst. Dieser in seiner Gesammtheit der bisherigen Beobachtung entgangene Circulus venosus trachealis ist das Resultat der Communication von Aesten sämmtlicher Venen der Schilddrüse. Insoweit dieser Kranz dem unteren Rande des Isthmus der Glandula thyreoidea entspricht, ist er von Hyrtl[1]) als Plexus thyreoideus impar bezeichnet worden. Diese vordere Abtheilung des Ringes geht aber nur aus den untersten Schilddrüsen-Venen hervor, und sendet auf der Trachea herabsteigende Zweige aus, die entweder zu einer unpaaren Vena thyreoidea ima zusammenfliessen, oder in eine solche, wenn sie in anderer Weise gebildet worden ist, ihre Einmündung erfahren. Die hintere Abtheilung des Venenkranzes schliesst sich an den unteren Rand der Platte des Ringknorpels an, und umgreift also nur hier den Anfang der Trachea, indessen die vordere Abtheilung um die Höhe des Isthmus weiter nach abwärts reicht. Erst nach sorgfältiger Entfernung des oberen, durch eine elastische Sehne mit der Platte des Ringknorpels zusammenhängenden Endes der Speiseröhre kommt hier nach glücklicher Injection der Venenkranz zum Vorschein. Da, wo er im Begriff ist sich unter der Articulatio crico-thyreoidea nach vorn umzubiegen, findet in denselben die Einmündung der Vena laryngea inferior statt. Häufig erscheint diese als ungeschwächte Fortsetzung des Ramus anastomoticus

1) A. a. O.

posterior der oberen Kehlkopfsvene, so dass die Einmündung des Ramus crico-arytaenoideus posticus, welcher das Blut aus dem gleichnamigen Muskel ableitet, selbstständig neben jenem in den genannten Venenkranz geschieht.

Die Vena crico-thyreoidea kommt meist als treue Wiederholung der gleichnamigen Arterie vor. Das dünne, schräg lateralwärts über den Musc. thyreo-pharyngeus emporsteigende Gefäss mündet in eine obere Schilddrüsenvene ein und geht sowohl aus einer Fortsetzung des zwischen Ring- und Schildknorpel auftauchenden Ramus communicans der Vena laryngea superior, als auch aus einem Stämmchen hervor, welches das Lig. crico-thyreoideum medium durchbohrt hat. In einem mir vorliegenden Falle geht das Gefäss Verbindungen mit einer Vene ein, die von der Gegend des Zungenbeins aus über den Schildknorpel herabsteigt, etliche Zweige aus jenem Bande aufnimmt und sich mitten in einen Gefässbogen einsenkt, welcher am oberen Rande des Isthmus der Schilddrüse aus dem Zusammenflusse der Venae thyreoideae superiores hervorgegangen ist. Auch am unteren Rande des Isthmus fand hier ein bogiger Zusammenfluss der unteren Schilddrüsenvenen statt, aus welchem eine Vena thyreoidea ima hervorgieng, die in der Mittellinie der Luftröhre nach abwärts verlief.

Ausser den geschilderten Verbindungen der Kehlkopfvenen unter einander finden auch Communicationen mit den Venen des Rückens der Zungenwurzel, sowie mit einem submucösen Plexus statt, welcher der Pars laryngea des Schlundkopfes angehört. Die Venae dorsales linguae breiten sich im Gebiete des Rückens der Zungenwurzel von den Papillae circumvallatae bis zum vorderen Umfange des Kehldeckels und der Plicae pharyngo-epiglotticae aus. Sie entsprechen im Wesentlichen der Vertheilung des Ramus dorsalis der Arteria lingualis, welcher bekanntlich jene Papillen sowie die Drüsen der Zungenwurzel zu versorgen hat. Die Venen beginnen zwischen den Papillae circumvallatae mit einer zarten Ramification, aus welcher auf jeder Seite 3—4 Stämmchen hervorgehen, die anfangs longitudinal nach hinten herabsteigen, dann lateralwärts eine transversale Richtung verfolgen, um zwischen der Schleimhaut und dem Musc. hyo-glossus nach aussen zu gelangen und ihre Einmündung in die Vena lingualis communis zu erfahren. Einzelne dieser Venen, welche die Valleculae sowohl umkreisen als auch unter der Schleimhaut dieser Gruben liegen und Zweige aus der vorderen Seite des Kehldeckels aufnehmen, fliessen theilweise von

beiden Seiten her unter sich zusammen, wobei sie das Lig. glosso-epiglotticum medium durchsetzen.

Die Venen der Zungenwurzel haben eine sehr oberflächliche Lage, so dass sie schon bei natürlicher Füllung deutlich durch die Mucosa hindurchscheinen und mit Hilfe des Kehlkopfspiegels während des Lebens gesehen werden können. Die grösseren unter ihnen besitzen bisweilen eine ausgezeichnete Stärke, so dass sie als rabenfederkieldicke bläuliche Stränge erscheinen. Nach den Erfahrungen von V. v. Bruns[1]), welcher den Venen des Rückens der Zungenwurzel bei seinen laryngoskopischen Untersuchungen eine specielle Aufmerksamkeit zugewendet hat, waren die Aestchen in einzelnen Fällen mit kleinen, höchstens hirsekorngrossen Varicositäten besetzt, die dem papillenfreien Schleimhautüberzuge der Zungenwurzel ein roth punktirtes Aussehen verliehen haben.

Ohne Ausnahme gehen die oberflächlichen Venen der Zungenwurzel Communicationen mit Aesten der Vena laryngea superior ein. Die meist sehr starken Rami communicantes steigen dicht neben dem Seitenrande des Kehldeckels unter der Schleimhaut der Plica pharyngo-epiglottica in die Höhe, um neben der Vallecula ihre Zusammenmündung mit einer dorsalen Zungenvene zu erfahren. Abgesehen von der Möglichkeit, diese Communicationsäste unter Umständen während der laryngoskopischen Untersuchung neben dem Kehldeckel als bläuliche Striemen zu erblicken und sie bei Verletzungen oder Erosionen als Quelle einer reichlicheren Blutung zu erkennen, gewinnen dieselben noch dadurch ein bedeutendes Interesse, dass sich durch sie örtliche Blutentziehungen bei intralaryngealen Kreislaufsstörungen u. dgl. erzielen lassen. Jedenfalls liegt der Gedanke nahe, dass Ableitungen vom Kehlkopfe durch Scarificationen der Rückenseite der Zungenwurzel möglich und mit Hülfe des Kehlkopfspiegels wohl ohne erhebliche Schwierigkeiten ausführbar sind.

Nach abwärts findet eine Communication mehrerer Aeste der Vena laryngea superior mit einem Geflechte statt, welches sich unter derjenigen Abtheilung der Schleimhaut des Pharynx befindet, die sich über die Platte des Ringknorpels ausbreitet. Dieses Geflecht setzt sich nach beiden Seiten hin unter die Schleimhaut der gegenüberliegenden Wand des Schlundkopfes fort, um, allmälig schwächer werdend, sich im submucösen Zellstoffe der

1) Die Laryngoskopie und die laryngoskopische Chirurgie. Tübingen 1865. S. 69.

Speiseröhre zu verlieren. Dasselbe erscheint als eine Art von bipolarem Wundernetze, welches einerseits mit Aesten der Venae laryngeae superiores in Verbindung steht, die von beiden Seiten über den Musc. arytaenoideus transversus herabsteigend, in dasselbe übergehen, andererseits durch mehrere Aeste, welche die Constrictoren durchsetzen, mit dem Plexus pharyngeus in Verbindung treten, der bekanntlich die Aussenseite des Schlundkopfes umspinnt. Von diesem letzteren superficiellen Geflechte unterscheidet J. Cruveilhier ein tiefes, über das er ganz im Allgemeinen bemerkt: *„Il existe sous la muqueuse pharyngienne un réseau veineux à mailles extrêmement serrées, duquel émanent des branches, qui vont s'unir à celles provenant du plexus pharyngien superficiel.“* [1]) Aus dem Umstande, dass Cruveilhier dem ganzen Pharynx ohne Weiteres ein submucöses Venengeflecht zuschreibt, und dasselbe als ein Netz mit sehr engen Maschen bezeichnet, möchte ich vermuthen, dass er darunter nur eben ein Netz verstanden hat, wie es in jedem submucösen Zellstoff als Uebergangsformation zur gröberen Venenanordnung getroffen wird. Das auf die unterste Abtheilung des Pharynx beschränkte Vorkommen eines dichten, vorzugsweise aus weiten Venen gebildeten, so auffallend angeordneten Geflechtes hätte Cruveilhier, wäre dasselbe wirklich zu seiner Beobachtung gelangt, sicherlich zu anderweitigen Bemerkungen Anlass gegeben.

Wenn man erwägt, dass jenes Geflecht gerade da angebracht ist, wo die Lichtung des Schlundkopfes ausserhalb des Zustandes der Deglutition und zwar ohne Einfluss eines musculösen Sphincters so gut wie aufgehoben, d. h. hinter der Platte des Ringknorpels durch Berührung der einander gegenüberliegenden Schleimhautflächen in eine enge Spalte verwandelt ist, wird die Voraussetzung wohl begründet sein, dass dieser Verschluss wenigstens theilweise von der Füllung jenes mächtigen submucösen Venengeflechts abhängig ist. Dieser „Plexus pharyngo-laryngeus“ hat ohne allen Zweifel die Bedeutung eines leicht compressiblen Gewebes, welches der andringenden Schlingsubstanz nur ein Minimum von Hinderniss entgegensetzt und nach Beseitigung der comprimirenden Einwirkung zur Wiederaufnahme von Blut stets bereit ist. [2])

1) Traité d'anatomie descriptive. Trois. Ed. Tom. III. p. 52.

2) Vergl. J. Henle, Ueber das cavernöse Gewebe. Nachrichten von der Königl. Gesellschaft der Wissenschaften zu Göttingen. 1863. Nr. 9.

III. Die Lymphgefässe des Kehlkopfes.

Ueber die Saugadern des Larynx sind bis in die neueste Zeit nur höchst dürftige Angaben gemacht worden. So wusste P. Mascagni[1]) blos von einer stärkeren Saugader zu berichten, welche neben dem Lig. conoideum zu Tage getreten ist, sowie von einer anderen, die vom Kehlkopfe aus in Begleitung der Vena thyreoidea superior ihren Verlauf genommen hat. Beide senkten sich in eine Lymphdrüse ein, die am Ende der Vena facialis communis angebracht war. Ueber die Existenz und Ausbreitung der Saugadernetze in der Schleimhaut des Larynx hat erst Ludwig Teichmann in seinem classischen Werke[2]), jedoch dort mehr nur im Allgemeinen, sichere Aufschlüsse ertheilt.

Meinem, dem Herrn Prof. Teichmann vorgetragenen Wunsche dem lymphatischen Apparate des menschlichen Kehlkopfes eingehendere Forschungen zuwenden zu wollen, hat derselbe bereitwillig entsprochen und diesen Gegenstand mit bewährter Meisterschaft zum Abschlusse geführt. Der Güte meines verehrten Collegen in Krakau verdanke ich nicht allein nach seinen Injectionspräparaten von J. Konarzewski prachtvoll ausgeführte Abbildungen, welche auf Taf. IX. dieses Werkes reproduzirt sind, Herr Prof. Teichmann hat auch noch die Gefälligkeit gehabt, mir die nachstehende erschöpfende Darlegung der Resultate seiner gründlichen Untersuchungen zur Verfügung zu stellen.

„Wie alle Schleimhäute im Allgemeinen, so ist auch die Schleimhaut des Kehlkopfes reich an Lymphgefässen. Die Anzahl derselben, sowie ihre Weite ist aber nicht an allen Stellen der Schleimhaut gleich, indem sie von der Spannung und von der Dicke der Schleimhaut abhängig ist. Wir finden daher, dass die Lymphgefässcapillaren in der Schleimhaut der hinteren Seite des Kehldeckels, besonders bei Kindern in ihrem ersten Lebensjahre, sowie in der die wahren Stimmbänder bedeckenden, am wenigsten zahlreich und am dünnsten sind; dagegen sind an allen übrigen Stellen des Kehlkopfes — inclusive ventriculus laryngis —, dieselben nicht nur weit, sondern auch in grösserer Anzahl vorhanden. Ihr grösserer oder ge-

1) *Vasorum lymphaticorum c. h. historia et ichnographia.* Senis 1787. Tab. 26 u. 27.
2) Das Saugadersystem vom anatomischen Standpunkte bearbeitet. Leipzig 1861. S. 70.

ringerer Reichthum erklärt sich aber nicht blos dadurch, dass die Lymphgefässcapillaren an einer Stelle dünn und weitmaschig, an der anderen weit und engmaschig zum Vorschein kommen, sondern auch aus dem Umstande, dass sie an einer Stelle nur in einer Schicht, an einer anderen in zwei, mehr oder weniger deutlichen Schichten hervortreten.

Sowie die Schleimhaut des Kehlkopfes keine für sich scharf abgegrenzte Membran darstellt, sondern mit der Schleimhaut der Mundhöhle, des Schlundes und der Luftröhre innig verbunden ist, so bilden auch die in dieser Schleimhaut vorhandenen Lymphgefässcapillaren ein ununterbrochenes Netz. In ihrem Verlaufe verändern sie wohl nach Umständen ihre Richtung, aber sie verlieren nicht den innigen Zusammenhang mit den benachbarten Lymphgefässen.

Die Lymphgefässcapillaren in der Schleimhaut des Kehlkopfes bilden überall nur Netze, was der flachen Ausbreitung der Schleimhaut völlig entspricht. An denjenigen Stellen, an welchen die Mündungen der Schleimdrüsen sich befinden, weichen die Capillargefässe auseinander. Die Drüsen selbst haben keine Lymphgefässe.

Hinsichtlich der Form zeichnen sich die Lymphgefässcapillaren der Kehlkopfschleimhaut, gleich denen der anderen Organe, durch Ausbuchtungen und Einschnürungen aus. Die Capillaren des Kehldeckels eines Kindes in seinem ersten Lebensjahre und die der unteren Stimmbänder machen von dieser Regel insofern eine Ausnahme, als sie hier ziemlich weitmaschig, gleichmässiger und den Blutgefässen ähnlicher geformt sind. Indessen erreichen die Lymphgefässe auch hier niemals eine solche Regelmässigkeit, wie sie die Blutcapillaren besitzen. Bei Erwachsenen erscheinen die Lymphgefässcapillaren auf der gleichen Stelle des Kehldeckels mehr gedrängt, gewunden und mit Ausbuchtungen und Einschnürungen versehen; sie besitzen somit den allgemeinen Charakter der Saugadercapillaren.

Ueber die Structur der Wandungen der Lymphgefässcapillaren hat man seit dem Erscheinen meines Werkes „über das Saugadersystem“ [1]) viel gestritten. Obgleich es mir damals nicht gelungen war die Wand der Lymphcapillaren so zu demonstriren, wie man sie bei den Blutgefässcapillaren darlegen kann, so habe ich doch theils durch directe, theils durch indirecte Angaben bewiesen, dass die Saugadercapillaren selbstständige Wände

1) L. Teichmann, Das Saugadersystem vom anatomischen Standpunkte. 1861.

besitzen. Ludwig[1]), mit ihm Tomsa[2]), Zawarykin[3]), Mac Gillavry[4]) und Andere haben zwar bei den feinsten klappenlosen Gefässen meine Behauptung unterstützt, aber sie hielten diese Gefässe nicht für Anfänge der Lymphgefässe. Nach ihrer Behauptung sollen Henle's Bindegewebslücken die wahren Anfänge der Lymphgefässe sein. Auch His[5]) und Frey[6]) erklärten, dass die Saugadercapillaren in wandungslosen Kanälen zwischen dem Bindegewebe verlaufen. Diese beiden Forscher wollen sogar gefunden haben, dass auch die grösseren Stämmchen des Capillarnetzes keine selbstständigen Wände besitzen. Indessen in Folge anderweitiger Untersuchungen, insbesondere durch den Nachweis des Epitheliums in den Saugadercapillaren, hat sich das Blatt so gewendet, dass jetzt fast Niemand an wandungslose Lymphräume denkt. Man ist nur noch nicht darüber im Klaren, wie die Wand der Lymphgefässe beschaffen ist. Somit ist man in dieser Beziehung auf demselben Standpunkt angekommen, auf welchen ich vor bereits neun Jahren gelangt bin. Die in dem submucösen Bindegewebe verlaufenden — ebensowohl der inneren Schichte angehörenden Lymphcapillaren, als auch alle mit Klappen versehenen Stämmchen und deren Anfänge — sind zwar vom Bindegewebe umhüllt, — was man im Kehlkopfe vielleicht besser wahrnehmen kann, als an vielen anderen Orten —, allein dieses Bindegewebe kann nur als analog der Tunica adventitia bei den Blutgefässen betrachtet werden. Die in der Schleimhaut selbst verlaufenden Capillaren haben keine solche Umhüllung. Die Möglichkeit, dass die Wand der weiten Lymphgefässcapillaren mit Epithelium ausgekleidet sein kann, habe ich schon in meinem Werke pag. 98 angedeutet, ohne damals diesen Gegenstand genauer geprüft zu haben. Dem Epithelium ähnliche Zellen in den oberflächlichen Lymphcapillaren der Milz eines Kalbes habe ich wiederholt gesehen. Im Kehlkopfe des Menschen habe ich indessen umsonst darnach gesucht. Angenommen jedoch, dass das Epithel hier und in allen weiten Capillaren sonstiger Organe vorhanden ist, muss ich dessen Existenz in allen engen Gefässen bezweifeln.

Die Lymphgefässcapillaren des Kehlkopfes bilden, wie überall, so

1) Sitzungsberichte der k. Akademie der Wissenschaften. Bd. 46.
2) Ebendaselbst. Bd. 46 u. Bd. 48.
3) Ebendaselbst. Bd. 48.
4) Ebendaselbst. Bd. 50.
5) Zeitschrift für wissenschaftliche Zoologie. Bd. XI. pg. 416 u. Bd. XII. pg. 223.
6) Virchow's Archiv für pathologische Anatomie u. Physiologie. Bd. XXVI. pg. 344.

auch an dieser Stelle, geschlossene Netze. Eine Communication derselben, sei es durch offene Mündungen, sei es durch irgend welcher Art Oeffnungen, existirt nirgends. Und ich erkläre hiermit ausdrücklich, dass Ludwig und seine Schule keine Lymphgefässe, sondern Extravasate oder Transudationen des von ihnen zur Injection gebrauchten löslichen Berlinerblau untersucht haben, und dass daher alle die Lücken, Räume, Lacunen, Spalten, kurz alle mit was immer für einem Namen belegte, existirende oder künstlich erzeugte Löcher mit den wirklichen Lymphgefässcapillaren nichts Gemeinsames haben.

Was das Verhältniss der Lymphgefässcapillaren zu den Blutgefässcapillaren anbelangt, so bilden beide Netzarten vollständig getrennte und von einander unabhängige Kanäle. Dieses Verhältniss findet man überall, auch in der Schleimhaut des Kehlkopfes. Wenn His[1]) angibt, dass im Gehirne die Blutgefässe innerhalb der Lymphgefässe verlaufen, so kann ich darauf erwiedern, dass ein solches Verhältniss beider Gefässarten nicht existirt, und dass die von His beschriebenen, sogenannten „perivasculären Lymphräume" sich lediglich auf die Untersuchung von Extravasaten allergewöhnlichster Art basiren.

In der Schleimhaut des Kehlkopfes liegen die Netze der Lymphcapillaren, ähnlich wie in allen eine freie Oberfläche besitzenden Membranen, tiefer als die Blutcapillaren. In der Schleimhaut des Kehlkopfes eines erwachsenen Menschen, und zwar oberhalb der falschen Stimmbänder, liegen die ersten Lymphgefässcapillaren 0,05 Mm. unterhalb der Basalmembran, und in dem von Lymphgefässen freien Raume verlaufen zahlreiche Capillaren der Blutgefässe.

Die Lymphgefässnetze in der Schleimhaut des Kehlkopfes sind nicht regelmässig ausgebreitet, sondern sie verlaufen bald in dieser, bald in jener Richtung. Wir haben daher eben sowohl diese, als auch noch andere Eigenthümlichkeiten, durch welche sich die Netze in einzelnen Abtheilungen der Kehlkopfschleimhaut von einander unterscheiden, näher zu betrachten.

Bei einem neugeborenen Kinde findet man die Lymphgefässnetze eben sowohl in der Schleimhaut, — welche die obere Wand der Epiglottis deckt, als auch in den Schleimhautfalten, — regelmässig in der Richtung nach dem Rande des Kehldeckels verlaufen. Die einzelnen Zweige sind

1) Zeitschrift für wissenschaftliche Zoologie. Bd. XV. Besonderer Abdruck.

verhältnissmässig dünn und im Ganzen gleichförmig. Die Zwischräume sind schmal und lang, so dass die Gefässe, besonders nahe am Rande der Epiglottis, gedrängt neben einander zu liegen kommen. Am Rande selbst werden sie noch dünner, biegen auf die untere Wand des Kehldeckels um, breiten sich hier auseinander und erscheinen als ein zartes regelmässiges Netz. Nur in der Mitte des Kehldeckels nimmt man wahr, dass einzelne Gefässe vom Rande desselben bis zu der Gegend, wo die wahren Stimmbänder an den Schildknorpel sich anheften, senkrecht verlaufen. Durch diese senkrecht verlaufenden Gefässe wird das ganze Lymphgefässnetz des Kehldeckels in zwei fast gleiche Hälften getheilt. Die Ausbuchtungen und Einschnürungen, durch welche sich die Saugadercapillaren im Allgemeinen auszeichnen, sind in den Lymphcapillaren an dieser Stelle nur unbedeutend. Die dünnen Zweige des Netzes liegen zwar näher der Oberfläche, als die weiten, welche zum Theil in der Schleimhaut, zum Theil unterhalb derselben im Bindegewebe eingebettet liegen, doch lassen sich hier zwei Schichten nicht unterscheiden, wie das an anderen Schleimhäuten, sogar an anderen Stellen des Kehlkopfes der Fall ist. Der Durchmesser der Lymphcapillaren des Kehldeckels beträgt 0,01—0,04 Mm.

In der Mitte der beiden Hälften und noch mehr an den unteren Abtheilungen der Seitenränder des Kehldeckels sieht man die Capillaren zu grösseren, mit Klappen versehenen Stämmchen sich vereinigen. Diese biegen nach unten und seitwärts um und vereinigen sich mit den Hauptstämmen, in welche auch die Lymphgefässe der anderen benachbarten Gegenden zusammenfliessen.

Einen auffallenden Unterschied hinsichtlich der Weite und des Reichthums findet man zwischen den Lymphgefässen des Kehldeckels und den Seitenwänden des Kehlkopfes oberhalb der falschen Stimmbänder. So weit der Ventriculus laryngis reicht, haben wir eine locker dreifach übereinander liegende Schleimhaut und dieses wird wohl als die einzige Ursache angesehen werden müssen, warum die Lymphgefässe an dieser Stelle bei weitem zahlreicher und dicker sind, als an allen übrigen Stellen des Kehlkopfes. Hier lassen sich mit Leichtigkeit zwei Schichten unterscheiden, eine äussere, dem Epithel näher liegende und eine innere Schichte, erstere in der Schleimhaut, die zweite in dem submucösen Bindegewebe gelagert. Die Abbildung Taf. IX. Fig. I zeigt an dieser Stelle dünnere Lymphgefässe, als sie in Wirklichkeit vorhanden sind, allein bei einer vollständigen Injection zeigt

sich hier ein Haufen von Gefässen, welche so gedrängt auf einander liegen, dass eine übersichtliche Abbildung des Verlaufes beider Schichten nicht dargestellt werden kann.

Die Lymphgefässcapillaren der äusseren Schichte sind 0,025—0,05 Mm. dick. Sie sind mit Ausbuchtungen und Einschnürungen versehen. Einzelne Zweige des Netzes sind gewunden, communiciren häufig mit der inneren Schichte, in ihrem Verlaufe lässt sich keine bestimmte Richtung wahrnehmen. Die Lymphgefässcapillaren der inneren Schichte sind weit, ihr Durchmesser beträgt 0,03—0,4 Mm. Einzelne Zweige des Netzes sind ebenfalls gewunden und von ungleicher Weite. In ihrem Verlaufe nehmen sie die Richtung nach oben und nach aussen.

Mit diesem zweischichtigen Lymphgefässnetze, welches sich über dem Ventriculus Morgagnii ausbreitet, vereinigen sich die Netze, welche oben in der Plica ary-epiglottica verlaufen, sowie jene, welche in der die Giessbecken- und Santorinischen Knorpel überziehenden Schleimhaut sich befinden. Dagegen unten an der Stelle, wo die Schleimhaut das falsche Stimmband bildend umbiegt, biegen sich auch die Lymphgefässnetze um und überziehen den ganzen Ventriculus. In der Plica ary-epiglottica verlaufen die Lymphgefässnetze in der Längsrichtung dieser Falte. Jene in der die Giessbeckenknorpel deckenden Schleimhaut verlaufen in der Richtung von hinten nach vorn. An beiden Orten sind die Gefässe im Allgemeinen dicker, als in der Schleimhaut der Epiglottis, aber bei weitem dünner als die Gefässe, welche in der Schleimhaut, die den Ventriculus laryngis deckt, vorhanden sind.

In der Schleimhaut, welche das falsche Stimmband bildet, sind die Netze der Lymphgefässcapillaren insofern ungleich ausgebreitet, als sie in der vorderen Hälfte der Falte dichter und auch etwas stärker sind, als in der hinteren Hälfte. Kaum haben sie aber die Kehlkopftasche erreicht, so werden die meisten von ihnen so erweitert, dass sie 3 bis 4 Mal so dick erscheinen, als sie am Rande der Falte waren. Die Gefässe des stärksten Kalibers verlaufen in der Mitte. In den Winkeln der Tasche sind sie dünner. Die Zwischenräume dieses Netzes sind im Verhältnisse zu der Weite der Gefässe klein, wesshalb das Ganze ein dichtes Netz vorstellt. Manche Gefässe findet man hier stellenweise bedeutend erweitert, welche Erweiterungen durch schmale Ausläufer communiciren. Auch findet man, dass die weiten Gefässe nicht nur durch Ihresgleichen untereinander verbunden sind, sondern auch, dass ganz dünne Zweige die Communication zwischen den weiten

Gefässen bewerkstelligen. Obwohl viele dünne Gefässe in der Schleimhaut selbst liegen, die weiten dagegen mehr in der Bindegewebsschichte, so lassen sich dennoch an dieser Stelle zwei Schichten nicht unterscheiden.

Sowie die Schleimhaut, um das Säckchen zu bilden, von allen Seiten sich umbiegt und wir sie an derselben Oeffnung, durch welche sie hereintrat, wieder heraustreten sehen, so folgen ihr auch die Lymphgefässnetze. Im Ganzen genommen sind die Lymphgefässe der beiden Hälften des Kehlkopfsäckchens einander ähnlich, auch an den Umbiegungsstellen bieten dieselben nichts Auffallendes dar. Beim Heraustreten aus dem Säckchen werden sie allmälig dünner, bis sie schliesslich den Rand des wahren Stimmbandes erreicht haben, auf welchem sie sich nicht nur durch ihre Feinheit, sondern auch durch ihren Verlauf charakterisiren. — Hier möchte ich noch bemerken, dass in dem Raume zwischen den wahren und falschen Stimmbändern viele Maschen des Lymphgefässnetzes sich durch besondere Rundung auszeichnen; diess rührt davon her, dass an dieser Stelle viele Oeffnungen der Schleimdrüsen vorhanden sind, welche für gewöhnlich ausserordentlich deutlich zum Vorschein kommen.

Bei der Untersuchung des Ventriculus laryngis war es noch von Interesse zu erforschen, ob die in der Schleimhautfalte befindlichen Lymphgefässnetze durch quer verlaufende Capillaren in unmittelbarem Zusammenhange stehen oder nicht. Wiederholt an dieser Stelle vorgenommene Durchschnitte bewiesen, dass eine solche Communication nicht existirt. Die Lymphgefässcapillaren der die wahren Stimmbänder bedeckenden Schleimhaut sind regelmässig, — ihr Durchmesser beträgt 0,01—0,04 Mm. — und sie verlaufen parallel den Stimmbändern. An dem vorderen Ende der Stimmbänder liegen die Gefässe gedrängt nahe aneinander; in der Mitte und am hinteren Ende sind sie mehr auseinander gebreitet. Im Ganzen genommen sind die Maschen der Lymphgefässnetze lang und schmal, bilden nur eine Schichte und sind rund herum mit den angrenzenden Gefässnetzen vereinigt.

Unterhalb der wahren Stimmbänder nehmen die Lymphgefässe abermals allmälig an Weite zu. Ihr Durchmesser beträgt hier 0,02—0,15 Mm. Auch verändern die Gefässe ihre Richtung, indem sie anfangs schief, hernach aber fast senkrecht verlaufen. Sie bilden zwei Schichten und besitzen Ausbuchtungen und Einschnürungen, obwohl sie im Allgemeinen regelmässiger sind, als oberhalb der wahren Stimmbänder. An dem unteren

Rande des Ringknorpels angelangt verändert die innere Schichte abermals ihre Richtung, indem die weiten Zweige dieser Schichte in dem Zwischenraume der Cartilago cricoidea und des ersten Knorpelringes der Luftröhre horizontal verlaufen, wogegen die dünnen Gefässe der äusseren Schichte in ihrem Verlaufe die senkrechte Richtung beibehalten. Diesen Verlauf halten die Lymphgefässnetze längs der ganzen Luftröhre ein (s. das Saugadersystem pag. 69), auch ist derselbe hier weit bestimmter ausgesprochen als in dem ersten Zwischenraume. Wenn man den unteren vorderen Theil der Kehlkopfschleimhaut injicirt, so nimmt man wahr, dass die Injectionsmasse vom Zwischenraume des ersten und zweiten Knorpelringes etwa bis zur Mitte der Cartilago cricoidea einen Kreis der inneren Schichte angehörender Lymphgefässe immer zu allererst ausfüllt. Bei weiterer Injection wird dieser Kreis von den übrigen Lymphgefässen so verdeckt, dass man denselben nicht mehr unterscheiden kann. Hieraus dürfte man vielleicht den Schluss ziehen, dass die Lymphe nicht gleichmässig durch alle Gefässe fliesst.

Die Lymphgefässnetze in der hinteren Wand der Kehlkopfschleimhaut bieten keine besonderen Complicationen dar. Sie besitzen fast dasselbe, oder nur ein unbedeutend grösseres Kaliber, als die auf den Seiten des Ringknorpels verlaufenden Gefässnetze. Sie bilden zwei Schichten und communiciren selbstverständlich überall mit den angrenzenden Lymphgefässnetzen, verlaufen senkrecht, gehen oben in die Gefässnetze des Schlundes über, unten dagegen setzen sie sich ununterbrochen als Lymphgefässnetze des membranösen Theiles der Luftröhre fort.

Unterhalb der Lymphgefässcapillaren der Kehlkopfschleimhaut sieht man die mit Klappen versehenen Stämme zum Vorschein kommen. Ihre Anzahl ist ziemlich gross, doch sind sie an jenen Stellen, wo die Netze zwei Schichten bilden, zahlreicher, als dort, wo nur einschichtige Netze vorhanden sind. Die Anfänge der mit Klappen versehenen Stämmchen sind dünn, so dass dieselben von den klappenlosen Lymphgefässen an den meisten Stellen an Weite übertroffen werden. Die Injection der Stämme gehört zu den leichtesten, so dass man sogar an mangelhaft injicirten Präparaten immer einzelne Stämme angefüllt erhalten kann. Dieses habe ich überall auch im Kehlkopfe gefunden; wenn manche Forscher angeben, es sei ihnen gelungen Lymphgefässanfänge zu injiciren, ohne die mit Klappen versehenen Stämme anzufüllen, so beweist diess nur, dass diese Forscher überhaupt keine Lymphgefässe injicirt haben.

Der Verlauf der Stämmchen hängt von den Stellen ab, an welchen sie sich in einen oder mehrere Hauptstämme vereinigen. Im Kehlkopfe existiren vier solche Vereinigungspunkte und zwar zwei von der rechten und zwei von der linken Seite desselben. Von diesen vier Stellen liegen zwei oberhalb der Kehlkopfsäckchen, die beiden anderen unterhalb der Cartilago cricoidea. In den Vereinigungspunkten, welche sich oberhalb der beiden Kehlkopfsäckchen befinden, sammeln sich alle Lymphgefässstämmchen, welche sowohl in der Epiglottis, als auch in der ganzen oberen Abtheilung des Kehlkopfes oberhalb der wahren Stimmbänder entstehen. Hier vereinigen sie sich rechts und links je zu einem Hauptstamme, welcher unterhalb des Ligamentum ary-epiglotticum seine Richtung nach aussen nimmt und zwischen dem grossen Zungenbeinhorne und dem oberen Rande des Schildknorpels in eine Lymphdrüse einmündet.

In den beiden Vereinigungspunkten unterhalb der Cartilago cricoidea verbinden sich dagegen die Lymphgefässstämmchen der ganzen unteren Abtheilung des Kehlkopfes unterhalb der wahren Stimmbänder und, nachdem sie sich zu einem oder zwei kurzen Hauptstämmen vereinigt haben, münden sie in die zu beiden Seiten des membranösen Theiles der Luftröhre vorhandenen Lymphdrüsen ein.

Bei der Untersuchung der Lymphgefässe des Kehlkopfes drängte sich von Neuem die Frage auf, ob dieselben in den verschiedenen den Kehlkopf bildenden Geweben, als: Knorpel, Muskeln und Bänder, vorhanden sind, oder ob sie ausschliesslich in der Schleimhaut ihren Sitz haben. Es wird wohl heut zu Tage Niemand bestreiten, dass diese Frage nur durch Injection der Lymphgefässe in den genannten Geweben entschieden werden kann. Ich habe in dieser Hinsicht viele Versuche angestellt, und das kurze Resultat derselben lautet folgendermaassen: Wenn man eine Injection durch einen Einstich auf's Gerathewol in die genannten Gewebe leitet, so erhält man nie etwas Anderes, als Extravasate, injicirt man dagegen die Lymphgefässe der Schleimhaut, so kann man die Injectionsmasse in die mit Klappen versehenen Stämme bis an die Lymphdrüsen, sogar über diese hinaus hineintreiben. Man findet die strotzend-vollen Gefässe zwischen oder dicht neben den genannten Geweben verlaufen, sieht aber niemals die Lymphgefässe in diese Gewebe sich abzweigen; und doch müssten sie sich hieraus injiciren lassen, wenn sie überhaupt vorhanden wären. Nachdem nun alle diese Injections-Versuche nur negative Resultate ergeben haben, so bin ich

abermals in die Nothwendigkeit versetzt die Existenz der Lymphgefässe in den Muskeln, Bändern und Knorpeln in Abrede zu stellen und alle Angaben, dass die Muskeln Lymphgefässe besitzen, als unrichtig zu erklären.

D. Der Nerven-Apparat des Kehlkopfes.

Es ist nicht blos ein bedeutendes physiologisches Interesse, welches sich an eine tiefere Einsicht in das specielle Verbreitungsgebiet der Kehlkopfnerven knüpft, auch die Pathologie des Stimmorganes kann die genauere Kenntniss desselben um so weniger entbehren, als die Zahl der Erfahrungen in der Zunahme begriffen ist, nach welchen eine auf die Reizpunkte concentrirte elektrische Behandlung gelähmter Kehlkopfmuskeln der percutanen Methode vorgezogen zu werden verdient. Eine möglichste Vervollkommnung der Methode directer Reizung gelähmter Kehlkopfmuskeln muss aber wesentlich einerseits von der sicheren Unterscheidung der sensiblen von den motorischen Nervenzweigen und andererseits davon abhängig sein, an welcher Stelle die letzteren in die Muskeln eintreten. Die Literatur enthält aber in dieser Beziehung so mancherlei Widersprüche und Ungenauigkeiten, dass es mir dringend geboten erscheint dem praktischen Bedürfnisse durch erneute, mit Rücksicht auf die Angaben der Vorgänger angestellte Untersuchungen entgegen zu kommen.

Bekanntlich hat Magendie [1]) den Satz aufgestellt, dass die beiden aus dem Vagus ausscheidenden Kehlkopfnerven nicht blos räumlich, sondern auch functionell einander diametral entgegen gesetzt seien, indem der Nervus laryngeus superior die Verengerung, der Nerv. laryngeus inferior die Erweiterung der Stimmritze zu vermitteln habe. Dieser Ansicht sind später unter Anführung A. Rudolphi's [2]), Joh. Mueller und Schlemm mit der Behauptung entgegen getreten, dass beide Kehlkopfnerven sich in sämmtlichen Muskeln des Larynx vertheilen. In grellem Gegensatze zu den bisherigen Traditionen stehen die späteren Resultate, welche F. A. Longet [3]) auf experimentellem Wege erzielt hat, indem sie beweisen, dass der im Uebrigen sensible Nerv. laryngeus superior nur den Musc. crico-thyreoideus, der Laryngeus inferior dagegen alle anderen Kehlkopfmuskeln mit Zweigen versorgt.

1) *Mémoire sur l'épiglotte.* 1813.
2) Grundriss der Physiologie. Bd. II. Abthlg. 1. S. 374.
3) *Anatomie et Physiologie du système nerveux.* Tome II. Paris 1842. p. 251.

Auch über die Abkunft der motorischen Elemente der Kehlkopfnerven haben sich die Meinungen bis jetzt nicht einigen können, obwohl die meisten Autoren dieselben mit L. W. Th. Bischoff[1]) von dem sich mit dem Vagus verbindenden Ramus internus des Accessorius Willisii herleiten, Volkmann[2]) dagegen einzig und allein der Vaguswurzel die Beherrschung der Kehlkopfmuskeln zuschreibt. Indem wir als allgemeines Ergebniss eigener Zergliederungen die Bemerkung vorausschicken, dass der obere Kehlkopfnerv nur durch seinen äusseren, übrigens nicht rein motorischen Ast blos einen einzigen Kehlkopfmuskel, nämlich den M. cricothyreoideus versorgt, im Uebrigen aber sensibel, der untere Kehlkopfnerv ausschliesslich motorisch und mit Ausnahme des Crico-thyreoideus für alle Kehlkopfmuskeln bestimmt ist, haben wir die beiden Nervi laryngei in specielle, auf ihre einzelnen Zweige gerichtete Betrachtung zu ziehen.

I. Der Nervus laryngeus superior.

Taf. VIII. Fig. VI.

In der Regel scheidet der durchschnittlich 1 Mm. dicke obere Kehlkopfnerv aus dem Vagus nahe unter dem Ende seines Knotengeflechtes aus. Nachdem derselbe hinter der Carotis interna, an sie durch Zellstoff angelöthet, medianwärts herabgestiegen ist, erfährt er zur Seite des grossen Zungenbeinhornes unter spitzem Winkel eine Theilung in zwei sehr ungleich dicke Hauptäste, die nach ihren räumlichen Beziehungen zum Larynx als Ramus externus und internus unterschieden zu werden pflegen. Vor dem Eintritte dieser Spaltung geht aus dem Stamme des Laryngeus superior ein feiner Zweig ab, der meist durch ein directes Fädchen aus dem Knotengeflechte des Vagus verstärkt wird und als „Ramus descendens“ nervi laryngei superioris an der medialen Seite der Theilung des gemeinsamen Kopfschlagaderstammes, dem Plexus intercaroticus Zweige ertheilend, herabsteigt und sich in der Adventitia der Carotis primitiva verliert. Nach der Ansicht F. Führer's[3]), welcher den schon Theile[4]) bekannt gewesenen Zweig des oberen Kehlkopfnerven zur Carotis communis auch gefunden hat, ist die nach Unterbindung dieses Gefässstammes bisweilen eintretende Veränderung

1) *De nervi accessorii Willisii anatomia et physiologia.* Darmstadt 1832.
2) Handwörterbuch der Physiologie. Bd. II. S. 585 u. 589.
3) Handbuch der chirurgischen Anatomie. Berlin 1857. S. 377.
4) *De musculis nervisque laryngeis.* Jenae 1825. p. 26.

und Abnahme der Stimme davon abhängig, dass der Nervenzweig in die Ligatur mitgefasst worden ist. Aus der erst einige Zeit nach der Unterbindung erfolgenden Abänderung der Stimme, welche rauh und tief wird, möchte Führer den Schluss ziehen, das der im Ramus descendens durch die Ligatur hervorgerufene Destructionsprocess sich nur allmälig auf den gemeinsamen Nervenstamm fortsetzt.

a. Der Ramus crico-thyreoideus s. externus des Laryngeus superior.

Die im Stamme des oberen Kehlkopfnerven enthaltenen motorischen Elemente scheiden aus demselben durch den kaum ein Drittel seiner gesammten Faserung in sich begreifenden Ramus externus aus. Für die jedenfalls überwiegend motorische Natur desselben spricht nicht blos die leicht mögliche Darlegung der Endigung seiner meisten Fasern im Musc. crico-thyreoideus, sondern auch das Resultat der Durchschneidung, durch welche jener Muskel ausser Action gesetzt wird. Die wesentliche functionelle Verschiedenheit des äusseren Astes des Laryngeus superior geht aber ferner auch aus den Reizversuchen hervor, welche J. Rosenthal[1]) an beiden Aesten vorgenommen hat. Dieselben haben das merkwürdige, bereits von anderer Seite constatirte Ergebniss geliefert, dass auf zureichend starke elektrische Reizung des gesammten Laryngeus superior völlige Erschlaffung des Zwerchfelles erfolgt, während durch die Reizung des äusseren Astes allein keine Spur einer solchen Wirkung erzielt werden kann.

Nachdem der äussere Ast des Laryngeus superior ein Zweigchen aus dem Ganglion cervicale supremum aufgenommen hat, steigt er über den Musc. thyreo-pharyngeus in der Richtung einer Linie herab, welche man sich vom ausgerundeten Winkel an der Basis des oberen Hornes der Cartilago thyreoidea zur Mitte des unteren Randes der Seitenplatte dieses Knorpels gezogen denkt. Hier dringt der Nerv in den Musc. crico-thyreoideus ein, um von dessen innerer Seite aus pinselartig und zwar in der Richtung gegen den Bogen des Ringknorpels in sein Fleisch auszustrahlen. Ein dünner Zweig setzt jedoch seinen Weg nach aussen vom abgerundeten Vorsprunge des unteren Randes der Cartilago thyreoidea gegen die innere Seite dieses Knorpels fort, um, den Musc. crico-arytaenoideus lateralis überschreitend oder ihn durchbohrend, an der Mitte des unteren Randes des Musc. thyreo-

1) Die Athembewegungen und ihre Beziehungen zum Nervus vagus. Berlin 1862.

arytaenoideus die Membrana laryngis elastica zu perforiren und in der Schleimhaut des unteren Stimmbandes seine Endausbreitung zu erfahren. Chr. Ernst Bach[1]), welcher diesen Nervenzweig schon gesehen zu haben scheint, glaubt sein Ende in den Musc. crico-arytaenoideus lateralis verlegen zu müssen, während doch eine mit der nöthigen Sorgfalt angestellte Zergliederung, bei welcher man zur Aufhellung des Zellstoffes die Essigsäure nicht entbehren kann, sicher zur Ueberzeugung führt, dass es sich hier, wenn nämlich der Nerv nicht frei durch die Spalte zwischen Musc. thyreo-arytaenoideus und crico-arytaenoideus lateralis in die Tiefe dringt, nur um die Perforation eines dieser Muskeln handeln kann. Beim Vorhandensein eines Foramen thyreoideum steigt der äussere Ast des oberen Kehlkopfnerven ausnahmsweise hinter der Membrana thyreo-hyoidea herab, um erst jenes Loch des Schildknorpels zum Zwecke seiner Endausbreitung zu passiren. Vgl. Taf. VIII. Fig. II.

b. Der Ramus internus des Laryngeus superior.

Unmittelbar neben dem knopfförmigen Ende des grossen Zungenbeinhornes steigt dieser Nerv über den Musc. hyo-pharyngeus und über das Lig. thyreo-hyoideum laterale in der Weise steil medianwärts herab, dass er etwa 6 Mm. einwärts vom Halbirungspunkte des oberen Hornes der Cartilago thyreoidea die Membrana thyreo-hyoidea, vom gleichnamigen Muskel bedeckt, durchbohrt. Der Eintritt durch einen halbmondförmigen, nach aussen concaven Schlitz dieser Haut, deren Gewebe von dem Nerv nicht einfach durchbrochen, sondern gleichsam eingestülpt wird, geschieht unabhängig von der Art. laryngea superior, welche eine eigene, weiter nach vorn und dem oberen Rande des Schildknorpels näher liegende Oeffnung passirt. Unter der Schleimhaut des betreffenden Recessus pharyngo-laryngeus zieht der Nerv schräg so nach einwärts-rückwärts herab, dass er im Wesentlichen der Richtung einer Linie folgt, welche man sich vom knopfförmigen Ende des grossen Zungenbeinhornes gegen den Muskelfortsatz des Pyramidenknorpels gezogen denkt. Nur in seltenen Ausnahmsfällen erzeugt der Stamm in dieser Richtung ein deutlich ausgeprägtes Schleimhautrelief, welches den Raum des Recessus pharyngo-laryngeus schief schneidet und von J. Hyrtl[2]) als „Plica nervi laryngei" bezeichnet worden ist.

1) *Annotationes anatomicae de nervis hypoglosso et laryngeis.* Turici 1834. p. 23.
2) Ueber die Plica nervi laryngei. Wien 1857.

Die aus dem Zerfalle des Ramus internus hervorgehenden, durchaus sensiblen, fast pinselartig unter der Schleimhaut jener Bucht nach oben, nach innen und nach unten ausstrahlenden Zweige müssen sowohl nach der Art ihrer Empfindlichkeit als auch in Rücksicht auf ihre Ausbreitung naturgemäss in zwei Gruppen geschieden werden, insofern die einen für die Pars laryngea des Schlundkopfes, die anderen für die Mucosa des Kehlkopfraumes bestimmt sind.

α. Die Rami pharyngei haben sich nicht blos in der gesammten Schleimhaut, welche den nach rückwärts gekehrten Umfang des Larynx überzieht, sondern auch in derjenigen auszubreiten, welche der gegenüberliegenden Dorsalwand des Schlundkopfes angehört. Sie gehen demgemäss von der Eintrittsstelle des Nerven in den Kehlkopf bis herab zum unteren Rande der Platte des Ringknorpels nach beiden Seiten hin in wechselnder Anzahl und Stärke ab, wobei sie theilweise geflechtartig unter sich in Verbindung treten. Entsprechend ihrer Bestimmung begeben sich dieselben zum äusseren Blatte der Plica ary-epiglottica sowie zur Schleimhaut, welche sich vom Grunde des Recessus pharyngo-laryngeus über die Innenseite des Schildknorpels zur hinteren Wand des Pharynx fortsetzt. Ferner versorgen sie die Schleimhaut, welche nach rückwärts die Gegend der Pyramidenknorpel sowie die Platte der Cartilago cricoidea bedeckt. Der am weitesten nach abwärts steigende Zweig, welcher als „Ramus communicans" aufgeführt zu werden pflegt, geht nur scheinbar in den Laryngeus inferior über. Bisweilen wird der Ramus communicans, wie schon von W. Olivier Leube[1]) besonders beim Kalbe nachgewiesen worden ist, mit dem Laryngeus inferior eine Strecke weit in eine gemeinsame Scheide eingeschlossen, andere Male aber kreuzt er sich mit demselben ganz oberflächlich unter spitzem Winkel, um zur Schleimhaut des Pharynx gegenüber der Platte des Ringknorpels zu gelangen. Ueber die Beziehungen jenes anastomotischen Astes haben in neuester Zeit Philipeaux und Vulpian[2]) bei Hunden experimentelle Untersuchungen angestellt, wobei sie sich der Waller'schen[3]) Methode bedienten. Diese aber hat bekanntlich gezeigt, dass einige Wochen nach Durchschneidung von Nerven eine merkwürdige Veränderung bis zu seinen letzten Enden in demjenigen Stücke eintritt, welches nach der Peripherie gerichtet ist. Der

1) Versuche über localisirte Faradisation der Kehlkopfmuskeln. Dissert. Tübingen 1866. S. 11.
2) *Archiv de physiologie.* 1869. No. 5.
3) Philosoph. Transact. 1850.

Inhalt der Nervenröhrchen wird nämlich in Fett umgewandelt, welches in Form ganz feiner, schwarzer in Aether löslicher Körnchen erscheint. Auch durch die Anwendung jener Methode ist ermittelt worden, dass der anastomotische Ast zwischen dem Nerv. laryngeus superior und inferior seine Fasern ausschliesslich in der Richtung vom oberen zum unteren Nerven führt. Nachdem er sich aber beim Hunde an den letzteren Nerven angelegt hat, theilt er sich in zwei Zweige, von welchen der feinere, dessen endliche Bestimmung jedoch zweifelhaft blieb, seine Verbindung mit dem Laryngeus inferior bewahrte, während der stärkere Zweig diesen Nerven bald verlässt, um sich weiter unten in der Schleimhaut der Trachea auszubreiten.

β. Die Rami laryngei, welche in das Gewebe der den Kehlkopfraum auskleidenden Schleimhaut eintreten, bieten insofern eine von den vorigen verschiedene Sensibilität dar, als sie schon bei Berührung mit gewöhnlichen Schlingsubstanzen in einen anomalen Reizzustand versetzt werden.

Nach ihren Beziehungen zur Schleimhaut der verschiedenen Abtheilungen des Kehlkopfraumes müssen die für sie bestimmten Zweige des Nervus laryngeus superior als Rami epiglottici, als Rami ary-epiglottici und als Rami arytaenoidei unterschieden werden. Die Rami epiglottici sind 4—5, gesondert aus dem inneren Aste des Laryngeus superior hervorgehende Zweige, welche theils in das Interstitium thyreo-hyo-epiglotticum eindringen und von der vorderen Seite des Knorpels der Epiglottis aus zur Schleimhaut ihrer hinteren Seite vordringen, wobei etliche Zweige auch die Mucosa der vorderen freien Seite versorgen, theils von der Plica ary-epiglottica aus zur Schleimhaut der vorderen Wand des Vestibulum laryngis gelangen. Als Rami ary-epiglottici treten in der Regel drei, sich alsbald mehrfach gabelig spaltende Zweige auf, welche zwischen den beiden Blättern der gleichnamigen Falte bis zum Ende der Rimula schräg nach hinten medianwärts herabsteigen. Sie haben insofern eine doppelte Bedeutung, als die in der äusseren Lamelle jener Falte sich ausbreitenden Zweige einem kleinen Bezirke der vorderen Schlundkopfwand und nur diejenigen dem Larynx angehören, welche in der Schleimhaut der Seitenwand des Vestibulum laryngis, also bis unter die Taschenbänder herab ihre Ausbreitung finden. Unter Rami arytaenoidei perforantes verstehen wir nicht diejenigen dem Schlundkopfe angehörigen Zweige, welche sich in der über dem Musc. arytaenoideus liegenden Schleimhaut vertheilen, sondern jene, welche diesen Muskel durchbohren, um zur Schleimhaut zwischen den hinteren Enden der

Taschen- und Stimmbänder sowie zur Mucosa zu gelangen, welche die der Larynxhöhle zugekehrte Seite der Platte des Ringknorpels überzieht. Von den meisten Autoren werden diese Zweige als Nerven der Musculi arytaenoidei angesprochen, während Longet sowohl auf Grund von Experimenten, als auch anatomischer Zergliederungen die bestimmte Erklärung abgibt, dass sie sensitiver Natur seien und hinsichtlich jener Muskulatur lediglich nur die Bedeutung von Rami perforantes haben. Ich befinde mich in der Lage die letzteren Angaben in jeder Hinsicht bestätigen zu können, indem ich die einzelnen Fädchen unter der Loupe zwischen die Fleischbündel hindurch, mit welchen sie sich kreuzen, bis zu ihrem Eintritte in die Schleimhaut zu verfolgen im Stande war. Auf jeder Seite überschreiten in der Regel zwei Zweige den lateralen Rand des Pyramidenknorpels, um zwischen Bündeln des Arytaenoideus transversus schräg medianwärts in die Tiefe zu dringen. Der eine Zweig geht nahe unter der Rimula, in mehrere Fädchen aufgelöst, durch die fibröse Lamelle, welche die einander zugekehrten Ränder der Pyramidenknorpel verbindet, zur Schleimhaut der hinteren Wand des Vestibulum laryngis, während der zweite stärkere Zweig nahe über der Mitte des oberen Randes der Platte des Ringknorpels nach abwärts zur Schleimhaut zieht, welche die Innenfläche der Lamina cricoidea überkleidet.

2. Der Nervus laryngeus inferior.

Taf. VIII. Fig. VII.

Als unterer Kehlkopfnerv kann nicht, wie es häufig geschieht, der Nervus recurrens des Vagus in seiner Gesammtheit, sondern nur die in den Larynx eingetretene verdünnte Fortsetzung dieses stärksten Vagusastes angesprochen werden, indem derselbe zahlreiche Elemente in sich begreift, welche mit dem Stimmorgane weder in räumlicher noch in functioneller Beziehung stehen, vielmehr schon vorher als Rami cardiaci inferiores, sowie als Rami tracheales und oesophagei superiores von demselben an die Orte ihrer Bestimmung abtreten. Gleichwohl darf man es bei der Lehre vom unteren Kehlkopfnerv nicht unterlassen den ganzen Recurrens in Betrachtung zu ziehen, um zureichende Vorstellungen über die möglichen Einflüsse zu gewinnen, welche so oft Leitungslähmungen zur Folge haben, die sich zumeist in höchst eingreifenden Störungen der Function des Larynx zu erkennen geben.

Bis zum Eintritte in das Gebiet des Kehlkopfes verhält sich der Nervus recurrens nicht auf beiden Seiten gleich, sondern bietet links und rechts verschiedene räumliche Beziehungen dar. Der Nervus recurrens **sinister** erlangt dadurch eine bedeutendere Länge, dass er viel später als der rechte aus dem Stamme des Vagus ausscheidet. Unter sehr spitzem Winkel entspringt er nämlich aus demselben während seines Verlaufes vor dem Ende des Aortabogens und schlägt sich nach aussen vom Ligamentum arteriosum um die Concavität desselben, zwischen ihr und dem Bronchus sinister hindurchschlüpfend, zur hinteren Seite der Aorta, welche er zwischen dem Ursprunge der Carotis primitiva sinistra und dem Truncus anonymus verlässt, um vor dem Oesophagus in der Furche emporzusteigen, welche dieser mit der Trachea erzeugt. Aus diesen räumlichen Verhältnissen mag man entnehmen, wodurch der Recurrens sinister bedroht werden kann. Leicht kann es geschehen, dass ein Aneurysma des Arcus aortae durch Compression den Nerven lähmt, wodurch die Stimme gedämpft und tonlos wird, so dass andererseits die linkseitige Stimmbandlähmung ein werthvolles diagnostisches Zeichen der Existenz eines solchen Aneurysma abgeben kann. Ebenso ist es aber auch möglich, dass eine vergrösserte Glandula bronchialis oder die Erweiterung des Bronchus sinister nachtheilig auf den Recurrens der linken Seite einwirkt. Der Nervus recurrens **dexter** entspringt aus dem Stamme des Vagus, während er vor dem Anfange der Subclavia dextra herabsteigt. Der Nerv schlägt sich dann um den unteren und hinteren Umfang dieses Gefässes herum, steigt hinter dem Anfange der Carotis dextra, mit ihr sich kreuzend, steil medianwärts in die Höhe und setzt seinen Lauf zum Kehlkopfe hinter dem rechten Umfange der Trachea in der Furche fort, welche diese mit dem Oesophagus bildet. Dass der Recurrens durch Aneurysmen sowohl des Truncus anonymus als auch des Anfanges der Carotis und Subclavia dextra gefährdet werden kann, muss beim ersten Blicke auf die anatomischen Verhältnisse einleuchten. Da nun aber die Concavität der Subclavia hier auf der Spitze des Pleurasackes ruht, werden nicht allein Anomalieen jener Abtheilung des Brustfelles, sondern auch die mannigfaltigsten Erkrankungen der Lungenspitze auf den Nerven übergreifen und eine Leitungslähmung desselben bedingen können.

Als auf beiden Seiten sich durchaus gleich verhaltender, durchschnittlich 1 Mm. dicker Nervus laryngeus inferior im engeren Sinne erscheint der Recurrens erst vom unteren Rande der Platte des Ringknorpels

an, wo sein Uebergang in das Gebiet des Larynx stattfindet. Der Eintritt geschieht an der unteren Ecke der Lamina cricoidea durch eine Spalte des Musc. crico-pharyngeus, welche zwischen dem von jener Ecke und dem vom unteren Rande des Knorpels an der Grenze von Bogen und Platte entspringenden Bündel des genannten Muskels angebracht ist. Nun steigt der Nerv dicht hinter der Articulatio crico-thyreoidea neben dem Musc. crico-arytaenoideus posticus aus der Furche empor, welche das untere Horn des Schildknorpels mit der Cartilago cricoidea bildet. Oberhalb von jenem Gelenke beginnt der Nerv die verticale Richtung seines Laufes zu ändern und einen flachen, nach abwärts concaven Bogen zu beschreiben, dessen Verlängerung das untere Ende des Winkels der Cartilago thyreoidea schneiden würde. Weil der Nerv theils auf den Muskeln, theils durch die Muskeln zieht, welche von der Seitenplatte des Schildknorpels bedeckt werden, kann er erst nach der Entfernung der letzteren zur vollen Ansicht gebracht werden.

Für die Zwecke einer möglichst localisirten Anwendung der Elektricität genügt es nicht zu sagen, dass der untere Kehlkopfnerv alle dem Larynx eigenen Muskeln mit Ausnahme des Crico-thyreoideus versorge; es müssen vielmehr die einzelnen Aeste desselben mit besonderer Berücksichtigung der Stellen aufgeführt werden, an welchen sie an die betreffenden Muskeln herantreten. In dieser Beziehung müssen aber nach den von ihnen versorgten Muskeln speciell genannt werden: a) Die Nervi crico-arytaenoidei postici. Während der Stamm des unteren Kehlkopfnerven dicht neben dem Musc. crico-arytaenoideus posticus vorbeizieht, gehen aus ihm zwei Aeste ab, von welchen der eine unter, der andere über der Articulatio crico-thyreoidea unter den lateralen Rand des genannten Muskels schlüpft, so dass der erstere an der Grenze des unteren und mittleren, der letztere an der Grenze des mittleren und oberen Drittels jenes Randes beginnt zwischen der Platte des Ringknorpels und dem Fleische schräg medianwärts empor zu ziehen. Nachdem der eine Ast an die untere, der andere an die obere Hälfte des Muskels Zweige abgegeben hat, fliessen beide Aeste zu einem gemeinsamen Stämmchen zusammen, welches als b) Nervus arytaenoideus transversus am oberen Rande des Musc. crico-arytaenoideus posticus auftaucht. Am inneren Ende der Articulatio crico-arytaenoidea überschreitet dieser Nerv den oberen Rand der Platte des Ringknorpels, um seine Ausbreitung im Musc. arytaenoideus transversus zu erfahren, welcher also auf beiden Seiten und aus der gleichen Quelle mit Nerven versorgt wird. c) Der

Nervus crico-arytaenoideus lateralis ist ein dünner Zweig, welcher aus dem Stamme abgeht, während dieser etwa über die Mitte des gleichnamigen Muskels entweder frei hinwegzieht, oder von etlichen Bündeln desselben überbrückt wird. d) Die Nervi thyreo- und ary-epiglottici gehen am oberen Rande des Musc. crico-arytaenoideus aus dem Nervenstamme hervor und strahlen als überaus zarte Fädchen in die gleichnamigen Muskeln aus. e) Der Nervus thyreo-arytaenoideus setzt den Stamm des Laryngeus inferior in die Tiefe zwischen dem Musc. crico-arytaenoideus lateralis und thyreo-arytaenoideus fort, so dass sich derselbe am Halbirungspunkte des Abstandes zwischen dem Schildknorpel und dem Processus muscularis des Giessbeckenknorpels dem Blicke entzieht. In der Tiefe der zwischen den genannten Muskeln befindlichen Spalte löst sich der Nervenstamm pinselartig in feine Zweige auf, welche von unten her in das Fleisch des eigentlichen Stimmbandmuskels ausstrahlen.

E. Die Schleimhaut des Kehlkopfes.

Ungeachtet der grossen Bedeutung, welche eine genauere Kenntniss des feineren Baues der Kehlkopfschleimhaut für die richtige Beurtheilung der mannigfaltigen von ihr ausgehenden Krankheiten des Stimmorganes gewinnt, ist diese Membran doch erst in der neueren Zeit zum Gegenstande einer auf alle ihre Bestandtheile ausgedehnten Untersuchung gemacht worden. Nachdem in dieser Beziehung schon Carl Fr. Naumann[1]), H. Rheiner[2]), und J. Henle[3]) beachtenswerthe, aber theilweise widersprechende Angaben gemacht haben, wurde später von E. Verson[4]) eine umfassende Arbeit geliefert. Unabhängig von der betreffenden Abhandlung dieses Autors gelangte ich zu den nachfolgenden annähernd übereinstimmenden Resultaten, welche auch schon an einem anderen Orte[5]) niedergelegt worden sind.

1) *Om byggnaden af luftrörshufvudet.* Lund. 1851.
2) Beiträge zur Histologie des Kehlkopfes. Würzburg 1852.
3) Handbuch der Eingeweidelehre. Braunschweig 1866.
4) Beiträge zur Kenntniss des Kehlkopfes und der Trachea. Wien 1868.
5) Archiv für mikroskopische Anatomie. Bonn 1869. Bd. V. S. 126.

I. Die Anordnung und die gröberen Eigenschaften der Kehlkopfschleimhaut.

Die durch verschiedene Knorpelstücke sowie durch eine sie verbindende elastische Membran im Wesentlichen vorgezeichnete innere Architectur des Kehlkopfs erfährt ihren Abschluss durch eine Schleimhaut, die als eigentliche, mit einer von der Nachbarschaft verschiedenen Sensibilität ausgestattete Membrana mucosa laryngis nur insoweit angesprochen werden kann, als sie der Höhle des Kehlkopfes angehört. Es muss daher von diesem Begriffe ausgeschlossen werden die Schleimhaut, welche die der Zungenwurzel zugekehrte vordere Seite der Cartilago epiglottidis, sowie denjenigen Umfang des Larynx bis zum Rande seiner Rachenmündung verhüllt, welcher in die Höhle des Schlundkopfes hereinragt. Die Mucosa des Kehlkopfraumes erscheint demgemäss als unmittelbare Fortsetzung der Schleimhaut des Bodens der Mundhöhle sowie des Rachens, welche unter Bildung des Randes der Pars libera epiglottidis, der Plicae ary-epiglotticae und der Incisura interarytaenoidea in jene übergehen.

Die normalmässig fast überall gleichförmig gelbröthliche und nur an den unteren Stimmbändern blassgelbliche Schleimhaut der Kehlkopfhöhle bietet eine an verschiedenen Stellen zwischen $^1/_5$ und $^1/_{10}$ Millimeter wechselnde Dicke, sowie auch in anderer Hinsicht nicht überall die gleichen gröberen Qualitäten dar. Es ist daher ohne Zweifel für die Beurtheilung derselben förderlich, sie nach ihrem Verhalten an der vorderen und hinteren Wand, sowie an den Seiten des Cavum laryngis in gesonderte Betrachtung zu ziehen.

Die Schleimhaut der vorderen Wand des Kehlkopfraumes breitet sich über der hinteren Fläche der nach abwärts allmälig schmaler werdenden Cartilago epiglottidis, sowie des Lig. thyreo-epiglotticum, ferner in der den Zusammenstoss der beiderseitigen Stimmbänder und Morgagni'schen Taschen bezeichnenden Fovea centralis, im weiteren Verlaufe hinter der unteren Hälfte des Winkels der Cartilago thyreoidea, hinter dem sogenannten Lig. conoideum, sowie hinter dem Bogen des Ringknorpels aus. Zwischen den Ursprüngen des beiderseitigen Musc. thyreo-arytaenoideus, also in der unteren Hälfte des Winkels der Cartilago thyreoidea, ist die vordere Wand auf eine schmale Spalte reduzirt, welche nach unten allmälig in eine breite Rinne übergeht. Die zwischen den vorderen Enden der wahren Stimmbänder befindliche, eine mediane Reihe von Drüsenmündungen

zeigende, den spitzen Winkel ausfüllende Schleimhautcommissur erscheint bei weit geöffneter Stimmritze von oben her gesehen wie eine nach hinten allmälig breiter werdende, daselbst concav endigende Falte Taf. VII. Fig. VII, welche steil nach hinten abfällt und durchschnittlich 5 Millimeter lang ist. Der Rand dieser beim Anspannen in die Quere als Falte erscheinenden Commissur geht aus dem Zusammenflusse des beiderseitigen Schleimhautsaumes hervor, welcher in geringer Entfernung unter dem freien Rande des Stimmbandes mit diesem parallel verläuft.

Im ganzen Bereiche der vorderen Wand des Kehlkopfraumes ist die Schleimhaut so straff an ihre Unterlage angeheftet, dass sie weder verschoben noch in Falten gelegt werden kann. An der hinteren Seite des freien Theiles der Epiglottis, sowie auch im mittleren Bezirke der Pars infrahyoidea hängt dieselbe unmittelbar mit dem Perichondrium zusammen, indessen hier lateralwärts unter der Schleimhaut eine von innen nach aussen allmälig bis zu 1½ Millimeter dicker werdende, hauptsächlich aus Drüsen bestehende Schichte zwischen die Mucosa und den Knorpel eingeschoben ist.

Die Innenfläche der hinteren Wand des Cavum laryngis stellt, ohne durch irgend welche Vorsprünge oder Vertiefungen unterbrochen zu werden, vom unteren Rande der Platte des Ringknorpels an bis hinauf zur Incisura inter-arytaenoidea, eine in dieser Richtung allmälig schmaler werdende Rinne dar. Sie geht unten unmerklich, oben dagegen zwischen den medialen Rändern der vorderen Fläche der Pyramidenknorpel unter Bildung mehr oder weniger deutlicher Furchen in die Seitenwände über, welche hinter den Morgagni'schen Taschen und hinter den Stimmbändern einen Zusammenfluss der Wände aller drei Etagen des Kehlkopfraumes zu einer gegen die hintere Mittellinie geneigten, nach rückwärts-auswärts gewölbten, ansteigenden Fläche erfahren, an welcher sich nur die Cartilago Wrisbergii, sowie, jedoch in geringerem Grade, der mediale Rand der vorderen Seite des Pyramidenknorpels als Reliefs erheben. An der vorderen, ausgehöhlten Seite der Platte des Ringknorpels ist die Schleimhaut völlig glatt und unverschiebbar. Die zwischen den Pyramidenknorpeln befindliche, in der Gleichgewichtslage derselben 4 Mm. breite Abtheilung des Hintergrundes der Kehlkopfshöhle besitzt dagegen eine Schleimhaut, welche in mehrere longitudinale Fältchen gelegt ist, die aber durch Verflachung der Rimula ausgeglichen werden. Die mit Drüsenmündungen reichlich versehene Schleimhaut steht hier überdiess mit der vorderen Fläche des Musc. arytaenoideus

transversus, um der Drehung der Pyramidenknorpel von aussen kein Hinderniss entgegen zu setzen, durch einen lockeren, dehnbaren Zellstoff im Zusammenhange.

An den Seiten der Kehlkopfhöhle erfährt die Mucosa laryngis ihre grösste Ausbreitung, indem sie hier das innere Blatt der Plica ary-epiglottica, ferner den Ueberzug der Stimmbänder und der lateralen Wand des unteren Kehlkopfraumes, sowie endlich die Auskleidung der Morgagni'schen Taschen darstellt. Das innere Blatt der gegen ihren freien, ausgeschweiften Rand zum Theil saumartig dünnen, gegen das Taschenband hin allmälig eine Dicke von 4 Millimeter zeigenden Plica ary-epiglottica geht mit ihrer Unterlage eine nur lockere Verbindung ein. Sie bildet mit der vorderen Wand des Cavum laryngis, soweit diese die Cartilago epiglottidis und das Lig. thyreo-epiglotticum zur Grundlage hat, einen Flächenwinkel, der von beiden Seiten her zur Bildung einer medianen Furche tendirt, welche in die Fovea centralis einmündet. Diese aber erscheint als die Stelle des Zusammenflusses der vorderen Enden der Stimmbänder und Morgagni'schen Taschen, welche sich demgemäss bis zur vorderen Wand der Kehlkopfhöhle erstrecken. Nach rückwärts zieht die Lamina interna der Plica ary-epiglottica über die Cartilago Wrisbergii und Santorini hinweg, um in der Höhe der Rimula in die Schleimhaut der vorderen Wand des Pharynx umzubiegen. Da nun aber weder die Stimmbänder noch die Morgagni'schen Taschen das hintere Ende der Seitenwände erreichen, findet namentlich während der Auswärtsdrehung der Pyramidenknorpel keine scharfe Abgrenzung zwischen der hinteren Wand und den Seiten der Kehlkopfhöhle statt.

Mit dem den horizontalen Schenkel der Glandula Morgagnii darstellenden Drüsenwulste, welcher den hauptsächlichen Inhalt des sogenannten Taschenbandes bildet, hängt die Schleimhaut durch Zellstoff zusammen, der sich ohne scharfe Grenze zwischen die Drüsenkörner verliert. In der Morgagni'schen Tasche haftet die Mucosa ziemlich locker an der fleischigen Unterlage, ist aber nicht durchgreifend glatt, sondern insbesondere in der Gegend der beiden Enden mit flachhügeligen, kleinen Vorsprüngen versehen, welche von Drüsen herrühren. Die unteren Stimmbänder sind in ihrer ganzen Ausdehnung d. h. etwa 4 Mm. gegen die Ventrikel und eben so weit nach unten durch eine zarte, gänzlich drüsenlose Schleimhaut verhüllt, welche an ihrer Unterlage nur durch eine dünne Zellstoffschichte so locker angeheftet ist, dass sie leicht verschoben und selbst in Fältchen erhoben

werden kann. Etwa 1½ bis 1 Mm. nach abwärts vom freien zugeschärftem Rande des unteren Stimmbandes verläuft mit ihm parallel eine von einem Schleimhautsaume überragte Furche, welche sich gegen die Spitze des Stimmfortsatzes der Cartilago arytaenoidea verliert und als Grenze des dichter angehäuften zur Bildung jenes Bandes tendirenden und die eigentliche Chorda vocalis darstellenden elastischen Gewebes zu betrachten ist.

II. Die Textur der Schleimhaut des Cavum laryngis.

Tafel X.

Unter den Bestandtheilen, welche in die Zusammensetzung der Schleimhaut des Kehlkopfraumes eingehen, hat man das Epithelium, eine subepitheliale Schicht, ein Fasergerüste, Gefässe und Nerven sowie Drüsen zu unterscheiden und in spezielle Betrachtung zu ziehen.

I. Das Epithelium der Kehlkopfschleimhaut.

Nachdem man früher der Kehlkopfschleimhaut in ihrer ganzen Ausbreitung ein Flimmerepithelium zugeschrieben hatte, wurde später der Nachweis geliefert, dass diess nicht durchgreifend der Fall ist. Die erste in der Literatur niedergelegte Angabe über die im Kehlkopfe des erwachsenen Menschen gesetzmässig wechselnde Formation des Epithelium rührt von Carl Fr. Naumann[1]), dem Professor der Anatomie zu Lund, her. Die treffliche, wie es scheint bis jetzt in Deutschland unberücksichtigt gebliebene Schrift des genannten Forschers, spricht sich über die nicht überall gleiche Beschaffenheit des Epitheliums der Kehlkopfschleimhaut und namentlich darüber aus, dass dasselbe entlang dem Rande der unteren Stimmbänder durch plättchenförmige Zellen gebildet werde.

Zur allgemeinen Kenntniss ist aber die wahre Beschaffenheit des Epitheliums der Kehlkopfhöhle erst durch die Arbeiten von Hermann Rheiner[2]) gelangt, nach dessen Untersuchungen der Rand des Ostium pharyngeum laryngis bis zu einer Tiefe von 4 bis 6 Mm. von einem Pflasterepithelium überschritten wird, das mit jenem der Rachenhöhle continuirlich ist. Ebenso besteht das Epithelium der wahren Stimmbänder nach dem Zeugnisse der Erfahrung aller Beobachter an ihrem vorspringenden Rande

1) *Om byggnaden af luftröhrschufvudet hos den fullväxta menniskan.* Lund 1851.

2) Verhandlungen der physikalisch-medizinischen Gesellschaft in Würzburg. Würzb. 1852. Bd. III. S. 222.

aus grossen, platten, eckigen Zellen, welche einen etliche Millimeter breiten Streifen zusammensetzen. Im übrigen Kehlkopfraume wird das Epithelium hauptsächlich durch lang gezogene, gegen die Tiefe meist fadenförmig auslaufende Flimmerzellen gebildet. Zwischen beiden Sorten von Epithelien finden allerlei Uebergangsformen statt, welche auch schon von Naumann ausführlich beschrieben und abgebildet worden sind.

2. Die subepitheliale Schichte der Kehlkopfschleimhaut.

Als nächste Unterlage der tiefsten Elemente des Epitheliums wurde von H. Rheiner[1]) eine intermediäre Grenzmembran aufgeführt. Er bezeichnet dieselbe als schmalen Saum homogener, vollkommen durchsichtiger Bindesubstanz, der sich zuweilen als selbstständige Schicht förmlich abzuheben scheint, in den meisten Fällen aber mit der Grundsubstanz der unterliegenden Schleimhaut ein Continuum bildet und blos eine faserlose Partie derselben darstellt. Nach eigenen Wahrnehmungen kann ich diese Angaben nur auf die Schleimhaut der unteren Stimmbänder beziehen, an welchen allerdings eine homogene helle Grenzschichte von wechselnder Dicke sich in der Regel an das Epithelium anschliesst. Doch darf nicht unerwähnt bleiben, dass bis zu diesen Qualitäten alle möglichen Uebergänge vorkommen, indem die Grenzschichte namentlich häufig eine der Oberfläche parallele Streifung oder auch eine wirkliche Zerklüftung in platte Faserzüge, ausserdem öfters die Einlagerung zellenartiger Elemente zu erkennen gibt. In der übrigen Ausbreitung der Schleimhaut des Cavum laryngis ist mir nie eine Formation begegnet, welche als deutliche hyaline Grenzmembran hätte gedeutet werden können, vielmehr hat sich hier die fibrilläre Bindesubstanz stets bis unmittelbar an das Epithelium erstreckt.

Fast durchgreifend hört die subepitheliale Schichte mit gleichförmiger Fläche auf, indem sie sich jenseits des Randes der Kehlkopfmündung nur an wenigen Stellen zu Gefässpapillen erhebt, die aber auch ihrerseits in Betreff der Anzahl und Grösse unter sich nicht übereinstimmen. Sehr sparsam und kurz werden dieselben an den wahren Stimmbändern gefunden, wo sie mitunter nur als flache Hügelchen sich bemerklich machen, die im Epithelium versteckt sind. In grösserer Anzahl und viel stärkerer Ausbildung habe ich Papillen von theilweise wahrhaft zottenähnlicher Form

1) Beiträge zur Histologie des Kehlkopfes. Inauguralabhandlung. Würzburg 1852. S. 38.

im Hintergrunde des Cavum laryngis neben der Incisura interarytaenoidea ohne Ausnahme angetroffen, so dass es also jedenfalls unrichtig ist, wenn Rheiner der Kehlkopfschleimhaut jedwede Papillenbildung gänzlich abspricht. Vgl. Taf. X. Fig. IV.

Sowohl der an den meisten Stellen der Kehlkopfschleimhaut obwaltende gänzliche Mangel einer structurlosen Grenzmembran, als auch die an den unteren Stimmbändern wechselnde Ausbildung derselben gestattet nicht, sie als spezifische und gesetzmässige subepitheliale Bildung anzusprechen. Dagegen muss als solche eine anders beschaffene Schichte von wandelbarer Dicke erklärt werden, welche nie und nirgends fehlt. Sie besteht aus einer kurz- und feinfaserigen Bindesubstanz, in welche zahlreiche Formelemente anderer Art eingestreut sind. Dieselben erscheinen als grössere und kleinere zart granulirte Körperchen, an welchen sich mitunter Spuren der Vermehrung durch Theilung bemerklich machen. Sie bestehen aus einem deutlichen Nucleus und aus einer Protoplasmarinde, welche den Kern öfters in so dünner Schichte umschliesst, dass derselbe nackt zu sein scheint. Bei aller Constanz dieser rundlichen Protoplasmaklümpchen ist ihre Anzahl doch wechselnd und wurde von mir an den unteren Stimmbändern in allen Fällen geringer als anderwärts in der Schleimhaut des Kehlkopfes vorgefunden. Ihre Vertheilung ist an kein bestimmtes Gesetz gebunden und jedenfalls ordnungslos, so dass man nur eben sagen kann, dass sie sich bis nähe an die tiefste Zellenlage des Epitheliums erstrecken und in das gröbere Fasergerüste der Mucosa nur sehr vereinzelt übergreifen. Die an zureichend feinen Durchschnitten schon ohne Anwendung von Essigsäure erkennbaren Formelemente kommen erst nach Zusatz jenes Mittels mit voller Deutlichkeit zum Vorschein und können jetzt mit Sicherheit von den Kerngebilden unterschieden werden, welche den Wänden der Capillaren und dem Perineurium der zarten Nervengeflechte angehören. Taf. X. Fig. VI.

Es dürfte kaum einem Zweifel unterliegen, dass jene an der Kehlkopfschleimhaut bis in die jüngste Zeit unbeachtet gebliebene subepitheliale Zellenformation vollkommen mit derjenigen übereinstimmt, welche G. Burckhard[1]) an der Mucosa des Harnapparates nachgewiesen hat. Der subepitheliale Zellstoff schliesst auch hier eine Anzahl von Zellen ein, die kugelig und oval

1) Das Epithel der ableitenden Harnwege. R. Virchow's Archiv, für pathologische Anatomie etc. Bd. XVII. S. 94.

geformt sind. Sie sind daselbst meist zu drei oder vier Lagen übereinandergeschichtet und ebenfalls von einander durch kurzfaseriges Bindegewebe getrennt.

Burckhardt nimmt keinen Anstand, diese in einem subepithelialen Faserstroma enthaltenen Zellenmassen als „Matrix des Epithelium“ zu erklären und ihr eine wichtige Theilnahme an den Vorgängen der Entzündung zuzuschreiben. Nachdem man mehr und mehr zur Annahme berechtigt ist, dass keine selbstständige Theilung der Epithelialzellen, überhaupt keinerlei Regeneration oder Vervielfältigung derselben aus sich stattfindet, sieht man sich genöthigt ihre Entstehung aus gewissen Einlagerungen des Stroma einzuräumen. Wenn auch die Lehre von den sogenannten „Wanderzellen“ noch Manches zu wünschen übrig lässt, so glaube ich doch bis auf Weiteres und ganz in Uebereinstimmung mit Verson auch die geschilderten Elemente der subepithelialen Faserschichte der Kehlkopfschleimhaut zu ihnen rechnen und geradezu als Matrix des Epithelium erklären zu müssen.

3. Das Fasergerüste der Kehlkopfschleimhaut.

Ungeachtet die fibrilläre Grundlage der Mucosa laryngis sich fast durchgreifend bis zum Epithelium erstreckt, mag es doch gestattet sein, als „Fasergerüste im engeren Sinne“ diejenige Schichte ihres Gewebes zu bezeichnen, welche jener mit der Bildung des Epithels in Beziehung stehenden Zelleneinlagerung entbehrt. Diese Beschränkung des Begriffes dürfte übrigens schon deshalb gerechtfertigt sein, weil die ohnehin zartere, aus kurzen Zügen bestehende subepitheliale Faserung gegen die Zellen häufig sehr zurücktritt, und erst in der Richtung gegen das submucöse Gewebe ihre volle Ausprägung erfährt. Ihre der Oberfläche parallele Faserung wird zusammengesetzt durch Zellstoffbündel von exquisit wellenförmigem Verlaufe, sowie von ungemein zahlreichen, feinen, elastischen Febrillen, welche gegen die Oberfläche hin sparsamer werden und in der bekannten Weise mannigfach gekrümmt sind. Zwischen den Faserzügen und zum Theil innerhalb der Zellstoffbündel liegen spindelförmige Körperchen, die durch Zerzupfen des Objectes frei gemacht werden können und an feinen mit Essig aufgeklärten Durchschnitten der Schleimhaut nach ihren räumlichen Beziehungen deutlich zu Tage treten. Der oblonge, fein granulirte Nucleus dieser Körper ist grösstentheils von einer so dünnen Rindenschichte um-

schlossen, dass sie bei flüchtiger Betrachtung zu fehlen scheint und jedenfalls nur bei starker Vergrösserung deutlich sichtbar ist. Ueber die abgerundeten Enden der Kerne ragt dagegen die Rinde stärker vor und setzt sich nun in fadenförmige, dunkel aber einfach contourirte Ausläufer fort, die mehr oder weniger geschlängelt sind. Diese „geschwänzten Bindegewebskörperchen" sind übrigens nicht auf das gröbere Fasergerüste beschränkt, sondern kommen vereinzelt auch in der subepithelialen Schichte vor, wo sie mit ihrer Längenaxe ebenfalls eine den Faserzügen folgende Richtung haben.

4. Die Blutgefässe der Kehlkopfschleimhaut.

Weder hinsichtlich ihrer Menge noch auch der Anordnung nach bieten die feineren, im Gewebe der Kehlkopfschleimhaut verlaufenden Blutgefässe, deren feinste Capillarität bis unmittelbar an das Epithelium reicht, allenthalben die gleichen Verhältnisse dar. In der durch eine dünne Schichte eines lockeren Zellstoffes auf ihrer elastischen Unterlage leicht verschieb- und faltbaren Schleimhaut der unteren Stimmbänder sind die Gefässchen, wie schon aus der blassgelben Farbe dieser Membran hervorgeht, sparsamer als anderwärts vertreten. Auch sind hier die gröberen Zweige, welche bei der laryngoskopischen Untersuchung bisweilen als rothe, durchschimmernde Streifchen ohne Vorhandensein eines anomalen Zustandes gesehen werden, dadurch sehr bestimmt charakterisirt, dass sie einen exquisit longitudinalen, dem Zuge der Stimmbänder folgenden Verlauf nehmen. Die seitlich aus den parallel neben einander liegenden, theilweise gabelig sich spaltenden Gefässchen hervorgehenden Zweige verbinden sich untereinander zu einem Netze, dessen Maschen verhältnissmässig weit, aber nach Form und Grösse sehr ungleich sind. Taf. X. Fig. I.

An allen anderen Localitäten der Kehlkopfschleimhaut lösen sich die nach den verschiedensten Richtungen verlaufenden Blutgefässe alsbald nach ihrem Eintritte in das Gewebe derselben zu einem gröberen Maschenwerke auf. Aus diesem geht ein polygonales, stellenweise sehr engmaschiges Capillarnetz hervor, dessen Bestandtheile um so feiner werden, je weiter gegen die Oberfläche hin sie ihre Ausbreitung finden.

5. Die Nerven der Kehlkopfschleimhaut.

Von dem eminenten Reichthume des Gewebes der Mucosa laryngis an Nerven kann man sich sofort leicht überzeugen, wenn man Stückchen

derselben nach einiger Maceration in verdünnter Salzsäure zur mikroskopischen Betrachtung bringt. Es ist nicht mit den mindesten Schwierigkeiten verbunden, zarte, zum Theil wahrhaft netzartige Geflechte darzulegen, welche das Resultat der Trennung und gegenseitigen Wiedervereinigung feiner, oft nur etliche Fasern enthaltender Zweige sind, die ein an grossen, oblongen Kernen ungemein reiches Perineurium besitzen. An dieser oder jener Stelle des Geflechtes scheidet bisweilen eine einzelne Primitivfaser aus, welche nach Bildung einer kürzeren oder längeren Schlinge zu demselben wieder zurückkehrt. In Ermangelung anderweitiger Ergebnisse seiner Untersuchungen hat sich Carl Fr. Naumann[1]) schliesslich veranlasst gesehen, jene relativ gröberen Verhältnisse der Nervenanordnung als Ausdruck ihrer Endigung im Gewebe der Schleimhaut zu erklären und in ihr demgemäss „Plexus und Ansae terminales“ zu unterscheiden.

Durch den grössten Reichthum an Nerven ist die Schleimhaut der hinteren Seite des Kehldeckels ausgezeichnet, die schon in kleinen Provinzen eine fast unübersehbare Menge doppelt contourirter Fasern in regelloser Verschlingung enthält. Nach den Beobachtungen von A. Lindemann[2]) laufen einzelne Nervenfasern dieser Schleimhaut der Epiglottis in Endkolben aus, welche höchstens eine Grösse von 0,07 Mm. darbieten.

Eine tiefer greifende mikroskopische Analyse zweckmässig vorbereiteter Objecte belehrt jedoch darüber, dass die wahre Endigung der Nerven grösstentheils, wie neulich auch M. Boldyrew[3]) bestätigt hat, mittelst eigenthümlicher Organe geschieht. Es sind birnenähnlich geformte oder ovale durchschnittlich 0,0035 Mm. breite Körperchen, an welchen aber keine isolirbare membranöse Hülle nachzuweisen ist. Zu jedem solchen Körperchen erstreckt sich ein feiner Axencylinder, der in demselben, bald höher bald tiefer, abgerundet und meist etwas aufgetrieben endet. Die das knopfförmige Ende des Axencylinders umgebende, sich jedoch der fast gleichen lichtbrechenden Eigenschaft wegen von demselben nicht immer scharf abgrenzende Substanz des Körperchens zeigt sich meist ganz homogen, indem sie nur ausnahmsweise eine wechselnde Anzahl feiner Molecüle einschliesst. Unter den bis jetzt geschilderten Endigungsweisen sensibler Nerven bietet die von mir in der Schleimhaut des Kehlkopfes gefundene Art die grösste

1) A. a. O. Tafel VI.
2) Zeitschrift für rationelle Medicin. Dritte Reihe. Bd. 36. S. 152.
3) M. Schultze, Archiv für mikroskopische Anatomie. Bd. VII. 1871. S. 168.

Aehnlichkeit mit derjenigen dar, welche von Freyfeld-Szabadföldy[1]) aus der Zungenschleimhaut beschrieben worden ist. Insbesondere zeigen unsere Endorgane eine nahe Uebereinstimmung mit den Formen, welche der genannte Autor in Fig. 4 abgebildet hat.

6. Die Drüsen der Kehlkopfschleimhaut.

An die das Cavum laryngis auskleidende Schleimhaut sind sehr viele specifische Secretionsorgane geknüpft, welche unter gewöhnlichen Verhältnissen ausschliesslich nur den Charakter acinöser Schleimdrüsen haben. Ausnahmsweise begegnet man hier aber auch conglobirter Drüsensubstanz, welche bei etlichen Säugethieren dagegen ein regelmässiger Bestandtheil des Kehlkopfes ist.

a. Die acinösen Schleimdrüsen. In ihrer sehr überwiegenden Anzahl sind diese kleinen, normalmässig nur mohnsamengrossen Organe ordnungslos zerstreut, jedoch meist in solcher Menge angebracht, dass an einer Fläche von einem Quadratcentimeter 15—20 Mündungen zur Beobachtung kommen. Diese Mündungen erscheinen in Gestalt kreisrunder, wie durch Nadelstiche erzeugter Poren, welche in voller Deutlichkeit aber erst an zweckmässig erhärteten, ihres Schleimüberzuges entkleideten Objecten sichtbar werden. An der Schleimhaut der wahren Stimmbänder fehlen diese Poren gänzlich, wie denn auch in der dünnen Schichte des übrigens lockeren submucösen Gewebes daselbst keine Spur irgend welcher Drüsensubstanz nachweisbar ist. Während fast allenthalben die Drüsenkörper in den submucösen Zellstoff so eingebettet sind, dass sie schon bei mässigen Graden der Schwellung als flache Knötchen an der freien Schleimhautfläche hervorragen, liegen die meisten an der hinteren Seite der Epiglottis mündenden Drüsen theils vor dem Knorpel, welchen sie alsdann durchbohren, theils in den Lücken, von welchen derselbe vielfach durchbrochen ist.

An mehreren Stellen sind die acinösen Drüsen dichter zu Gruppen vereinigt, welche theils unpaar, theils symmetrisch auf beide Seiten des Kehlkopfes vertheilt sind. Die unpaaren Drüsenanhäufungen stehen mit der vorderen und hinteren Wand des Vestibulum laryngis in Beziehung. Die Glandulae aggregatae anteriores laryngis befinden sich unterhalb der Membrana hyo-epiglottica in dem von ihr und der Membrana

1) R. Virchow's Archiv für pathologische Anatomie und Physiologie. Bd. XXXVII. S. 183. Tafel IV.

thyreo-hyoidea begrenzten Raume, in welchem sie, dem Tuberculum epiglotticum entsprechend, ein von reichlichem Fette umschlossenes und theilweise durchsetztes Stratum bilden, das schon Philipp Verheyen[1]) bekannt war, der von ihm bemerkt: *„epiglottidis parti gibbosae incumbit quaedam caruncula s. glandula pinguedine tecta“.* Die Glandulae aggregatae laryngis posteriores s. inter-arytaenoideae gehören dem Grunde des Vestibulum laryngis an und sind im ganzen Umkreise der Incisura inter-arytaenoidea so dicht gedrängt, dass sie eine der ganzen Höhe derselben entsprechende Zwinge bilden, die beide Seitenhälften des Lig. crico-Santorinianum förmlich einhüllen und mit der Drüsenmasse ununterbrochen zusammenhängen, welche an der Schlundseite des Musc. arytaenoideus transversus ausgebreitet ist. Die Glandulae aggregatae laryngis laterales sind in den Plicae ary-epiglotticae und in den Taschenbändern eingeschlossen. Sie bilden die zuerst von J. B. Morgagni[1]) beschriebenen „Glandulae arytaenoideae“, welche auf jeder Seite des Larynx unter Bildung einer L-ähnlichen Figur aneinander gefügt sind. Taf. VI. Fig. IV. 15 u. 16. Der verticale, vor dem Pyramidenknorpel sich erhebende Schenkel des L enthält als Axengebilde die aus Netzknorpel bestehende, schon von Morgagni als „Columella“ bezeichnete keulenförmige Cartilago Wrisbergii, deren oberes dickeres Ende am freien Rande der Plica ary-epiglottica das „Tuberculum Wrisbergii“ darstellt, welches um so stärker ausgeprägt ist, je reichlicher hier der Knorpel von Drüsen umlagert wird. Der horizontale, schwach gekrümmte Schenkel des L bildet den hauptsächlichen Inhalt des sog. Taschenbandes, welches demgemäss seiner wesentlichen Einlagerung nach als ein wahrer Drüsenwulst erscheint. Die Drüsen bilden also in ähnlicher Weise den Körper des Taschenbandes, an dessen lateraler Seite sie theilweise ihre Ausmündung erfahren, wie der Musc. thyreo-arytaenoideus internus den Körper des ächten Stimmbandes darstellt.

Die zu kleinen Läppchen gruppirten Acini sind meist nicht sowohl kugelig geformt, als vielmehr in wechselndem Grade in die Länge gezogen, so dass diese Drüsen eher das Aussehen verästigter Schläuche als von Trauben darbieten. Das aus grossen polygonalen Zellen bestehende Epithelium ruht in einfacher Schichte auf einer Membrana propria. Diese scheint mir jedoch nicht durchgreifend homogen zu sein, indem es mir wiederholt gelungen

1) *Corporis humani anatomiae.* I. Editio nova. Amstelodami 1731.
2) *Adversaria anatomica* I.

ist in einer gleichartigen glashellen Grundmembran kernhaltige verästigte Zellen zu erblicken. Dagegen ist es mir auch an den in Jodserum macerirten Drüsen nicht gelungen weder den von F. Boll[1]) an den Beerchen der Glandula submaxillaris dargestellten „Drüsenkorb“ d. h. ein um den Inhalt des Alveolus korbartig herumgelegtes Zellennetz, noch intra-alveolare Fortsätze eines solchen nachzuweisen. Die Ausführungsgänge der acinösen Schleimdrüsen des Kehlkopfes besitzen im Allgemeinen ein aus Cylinderzellen bestehendes Epithelium. In den Gängen, welche am unteren Umfange der Taschenbänder münden, kommt nicht selten aber auch ein Flimmerepithelium vor, das sich bis in die Nähe der Drüsenbläschen erstrecken kann.

b. Die conglobirte Drüsensubstanz. Unter normalen Verhältnissen ist die Schleimhaut des menschlichen Kehlkopfes frei von jener adenoiden Substanz, welche in der diffusen oder auf kleinere Stellen concentrirten Infiltration eines Reticulum mit Lymphkörperchen ähnlichen Elementen besteht. In Ausnahmsfällen begegnete mir aber, ohne dass der Larynx Zeichen irgend welcher pathologischen Alteration dargeboten hat, eine Formation, die mit den solitären Follikeln des Darmes eine unverkennbare Uebereinstimmung gezeigt hat. Bis jetzt habe ich dieselbe nur im Vestibulum laryngis gefunden, wo sie vorzugsweise an der Grenze der Plica aryepiglottica und des Kehldeckels, aber auch an der hinteren Seite des letzteren angebracht zu sein pflegt. Besonders deutlich fand ich die conglobirte Drüsensubstanz im Kehlkopfe eines 15 Jahre alten Selbstmörders entwickelt, bei welchem sie an den genannten Orten sowohl als diffuse Infiltration als auch in Gestalt kleiner vorspringender Knötchen zu bemerken war. Man wird diesen, wenn auch ausnahmsweisen Bestandtheilen der Larynxschleimhaut schon desshalb die Aufmerksamkeit zuwenden müssen, weil durch den bei dieser Drüsenmasse so häufig stattfindenden fettigen Zerfall der zelligen Elemente Erosionen eintreten, welche kleine bald rundliche bald unregelmässige Lücken der Schleimhaut im Gefolge haben.

Bei verschiedenen Säugethieren ist conglobirte Drüsensubstanz als regelmässiger Bestandtheil der Kehlkopfschleimhaut nachgewiesen worden. So bemerkt z. B. E. Verson[2]) von der Katze, dass er seitlich an der Eingangsfalte des Larynx so genannte Follikel d. h. Anhäufungen von Lymphkörperchen in einem zarten Netzwerke gefunden habe, das reichlich von

1) Archiv für mikroskopische Anatomie. Bonn 1869. Bd. V. S. 334 ff.
2) Sitzungsberichte d. K. K. Academie der Wissenschaften zu Wien. I. Abtheil. Mai-Heft 1868.

Gefässen durchzogen war. Diese gewöhnlich von dichterem Bindegewebe umgebenen Follikel sah Verson zuweilen gegen die Schleimhaut hin offen, und allmälig in das Gewebe derselben übergehen, so dass sich ihre Lymphkörperchen bis an die Epithelien erstreckten, in welche sie durch Formveränderungen überzugehen schienen. In neuester Zeit hat M. Boldyrew[1]) beim Hunde im Bereiche der Taschenbänder wenn nicht regelmässig, doch sehr häufig bald solitäre, bald gehäufte lymphatische Follikel angetroffen.

Eine zu einem umfänglichen Drüsenkörper verbundene Anhäufung conglobirter Drüsensubstanz habe ich bei Cetaceen gefunden und bei Delphinus phocaena näher zu untersuchen Gelegenheit gehabt. Dieselbe ist in den Raum zwischen dem Schildknorpel und dem bei diesen Geschöpfen in der Mittellinie gespaltenen Bogen des Ringknorpels also da eingeschoben, wo beim Menschen das Lig. crico-thyreoideum medium liegt, welches auch den Cetaceen nicht fehlt, aber schwächer ist und die Drüsenmasse an ihrer Aussenseite verhüllt. An der dem Cavum laryngis zugekehrten Seite machen sich grössere und kleinere spaltenartige Lücken bemerklich, welche die Stellen eben so vieler Ausbuchtungen der mit langen Flimmerzellen besetzten Schleimhaut sind. In dem ziemlich derben Fasergerüste, welches diese Schleimhautsäcke und ihre secundären Ausbuchtungen umgibt, sind lymphkörperchenähnliche Elemente von Stelle zu Stelle in so grosser Menge eingestreut, dass sie das Fasergerüste verdecken und die Bildung rundlicher Knötchen bedingen, so dass ein der Mandel ähnliches Organ resultirt, welches wir unbedenklich als „Tonsilla laryngea“ der Cetaceen bezeichnen können.

1) Rollett, Untersuchungen etc. 1871. S. 237.

Erklärung der Tafeln.

Erste Tafel.

Es ist die Hauptaufgabe der hier niedergelegten Illustrationen die Verhältnisse und nächsten Beziehungen des unzerlegten Kehlkopfes sowohl rücksichtlich seines vorderen als auch seines hinteren Umfanges zur Ansicht zu bringen.

Fig. I.

Der vordere Umfang des Kehlkopfes eines Mannes, bei welchem insbesondere das Verhältniss der Schilddrüse zum Laryngo-Trachealkanale, namentlich derjenige nicht seltene Fall zur Ansicht gelangt, in welchem selbstständig gewordene Portionen dieses Organes theils zwischen Ring- und Schildknorpel, theils zwischen diesem letzteren und dem Zungenbeine also an Orten angebracht sind, wo sie bei gewissen operativen Eingriffen Berücksichtigung verdienen.

1. Luftröhre. **2.** Ringknorpel. **3.** Schildknorpel. **4.** Zungenbein. **5.** Musc. thyreo-hyoideus. **7.** Schildrüse. **8.** Glandula thyreoidea accessoria inferior. **9.** Glandula thyreoidea accessoria superior. **10.** Arteria thyreoidea superior. **11.** Art. laryngea superior. **12.** Art. crico-thyreoidea, einen Zweig zur oberen accessorischen Schilddrüse abgebend. **13.** Ramus glandularis medialis der Art. thyr. superior, welcher mit dem gleichnamigen Aste der anderen Seite am oberen Rande des Isthmus der Schilddrüse communicirt. **14.** Ramus glandularis lateralis der oberen Schilddrüsenpulsader.

Fig. II.

Der vordere Umfang des Kehlkopfes eines Weibes, bei welchem das Cornu medium der Schilddrüse genau in der Mittellinie bis zum Zungenbeine emporsteigt.

1. Luftröhre. **2.** Schildknorpel. **3.** Zungenbein. **4.** Schilddrüse. **5.** Cornu medium derselben. **6.** Musc. crico-thyreoideus. **7.** Musc. thyreo-hyoideus. **8.** Stamm der Art. thyreoidea superior. **9.** Art. laryngea superior. **10.** Art. crico-thyreoidea in ihrem Verhalten zum Cornu medium der Schilddrüse.

Fig. III.

Hinterer Umfang des Kehlkopfes eines $1^3/_4$jährigen Kindes.

1. Speiseröhre. **2.** Schlundkopf. **3.** Zunge. **4.** Stark rinnenartig ausgehöhlte Epiglottis, wie dies für das früheste Kindesalter characteristisch ist. **5.** Rachenmündung des Kehlkopfes, dessen Vestibulum beim Kinde in der Gegend des Endes der Plica ary-epiglottica constant eine deutliche Nische bildet.

Fig. IV.

Durch die Spaltung der Rückenwandung des Schlundkopfes erlangte Ansicht des Cavum pharyngis und des dieser Höhle zugekehrten hinteren Umfanges des Kehlkopfes. Die einander zugekehrten Ränder des Zungenbeines und der Cartilago thyreoidea sind durch punktirte Linien ausgedrückt, um das der Membrana thyreo-hyoidea entsprechende Gebiet des hinteren Kehlkopfumfanges verständlich zu machen.

1. Uvula-, **2. 2.** Arcus pharyngo-palatini des Gaumensegels. **3.** Senkrechte Abtheilung des Rückens der Zunge. **4.** Plica glosso-epiglottica media. **5.** Plica glosso-epiglottica lateralis. **6.** Vallecula. **7.** Plica pharyngo-epiglottica. **8.** Tuberculum epiglotticum. **9.** Tuberculum Wrisbergianum. **10.** Tuberculum Santorinianum. **11.** Incisura inter-arytaenoidea. **12.** Recessus pharyngo-laryngeus.

Fig. V.

Hintere Ansicht eines männlichen Kehlkopfes, an welchem diejenige nicht seltene Varietät von Epiglottis in exquisitem Grade vorhanden ist, bei welcher die Pars supra-hyoidea des Kehldeckels bis zur Bildung einer schmalen Rinne von beiden Seiten her nach rückwärts zusammengeklappt ist, und bei jeder Stellung diese Form bewahrt.

Fig. VI.

Hinterer Umfang des Kehlkopfes eines 40 Jahre alten Weibes, bei welchem von Herrn Prof. Eberth in Zürich (vgl. S. 29) als zufälliger Sectionsbefund der angeborene Mangel der Pars supra-hyoidea des Kehldeckels constatirt worden ist. An der Stelle desselben erhebt sich: **1.** Ein flacher transversaler Wulst, an dessen Mitte **2.** die Plica glosso-epiglottica media anstosst, während von jeder Seite her **3. 3.** die Plica pharyngo-epiglottica in denselben übergeht.

Zweite Tafel.

Durch diese der inneren Architectur des Larynx gewidmeten Abbildungen soll das Verständniss für die mannigfaltigen Details des Stimmorganes vermittelt werden, die ohne eingehendere Zerlegung des Organes theilweise schon am lebenden Menschen für die Laryngoskopie erkennbar sind.

Fig. I.

Erläutert das Verhältniss des in der vorderen Ansicht des Kehlkopfes transparent und zwar in einem frontalen Durchschnitte gedachten Cavum laryngis zur äusseren Configuration des Stimmorganes. Es wird beim Vergleiche dieser Abbildung mit dem wirklichen frontalen Durchschnitte, wie ihn die Figur III zeigt, keine Schwierigkeit haben sich zu orientiren. Von den frei zu Tage liegenden Gebilden aber sind zu unterscheiden: **1.** Das Zungenbein. **2.** Die Pars supra-hyoidea des Kehldeckels. **3.** Die Membrana thyreo-hyoidea. **4.** Der Schildknorpel. **5.** Der Ringknorpel. **6.** Das Lig. conoideum. **7.** Die Luftröhre.

Fig. II.

Vordere Ansicht eines männlichen Kehlkopfes, welcher in der Mittellinie vom Zungenbeine bis zum Bogen des Ringknorpels gespalten ist, wobei die Schnittränder gewaltsam von einander entfernt sind, um einen Einblick in das Cavum laryngis, namentlich auf die hintere Wand und auf die Seiten zu gewähren. Man sieht: **1.** Das Zungenbein. **2.** Die Pars supra-hyoidea des Kehldeckels. **3.** Die Membrana thyreo-hyoidea. **4.** Die sagittale Schnittfläche dieser Membran, sowie der Fettmasse des Interstitium thyreo-hyo-epiglotticum und der Schleimhaut nebst Knorpel des Kehldeckels. **5.** Die Cartilago thyreoidea. **6.** Das Lig. crico-thyreoideum. **7.** Den Bogen des Ringknorpels. **8.** Musc. thyreo-hyoideus. **9.** Musc. crico-thyreoideus. **10.** Die Schilddrüse. **11.** Die Luftröhre. **12.** Die hintere Wand des Schlundkopfes. **13.** Der Hintergrund des Cavum laryngis. **14.** Die Seitenwand des Cavum laryngis mit der Mündung des Morgagni'schen Ventrikels zwischen dem Taschen- und dem Stimmbande.

Fig. III.

Ansicht der Innenseite des vorderen Segmentes eines frontalen Durchschnittes des Kehlkopfes.

1. Zungenbein. **2.** Cartilago thyreoidea. **3.** Cartilago cricoidea. **4.** Luftröhre. **5.** Membrana thyreo-hyoidea. **6.** Pars supra-hyoidea des Kehldeckels. **A.** Cavum laryngis superius. **7.** Tuberculum epiglotticum. **8.** Taschenband. **B.** Cavum laryngis medium. **9.** Echtes Stimmband. **C.** Cavum laryngis inferius.

Fig. IV.

In der hinteren Mittellinie gespaltener Kehlkopf, dessen Schnittränder gewaltsam möglichst weit von einander entfernt worden sind.

1. Kolbig aufgetriebenes freies Ende des grossen Zungenbeinhornes. **2.** Hinterer Rand des Schildknorpels. **3.** Schleimhaut des Schlundkopfes im Bereiche des Recessus pharyngo-laryngeus. **4.** Platte des Ringknorpels. **5.** Flaches Relief des Bogens der Cartilago cricoidea. **6.** Musc. arytaenoideus transversus. **7.** Hintere Seite der ganzen Höhe des Kehldeckels mit dem Tuberculum epiglotticum. **8.** Plica ary-epiglottica. **9.** Taschenband. **10.** Echtes Stimmband. **11.** Mündung der Morgagni'schen Tasche. **12.** Relief der Cartilago Wrisbergii, deren oberes Ende als Tuberculum Wrisbergianum erscheint. **13.** Tuberculum Santorinianum.

Fig. V.

Die Eigenthümlichkeiten der Umgebung der Mündung des Blindsackes der linken Morgagni'schen Tasche.

1. Sagittale Schnittfläche des Schildknorpels. **2.** Schnittfläche der Platte-, **3.** Schnittfläche des Bogens der Cartilago cricoidea. **6.** Schnittfläche des Musc. arytaenoideus transversus. **5.** Relief der Cartilago Santorini. **6.** Relief der Cartilago Wrisbergii. **7.** Filtrum ventriculi. **8.** In die Höhe gehobenes Taschenband. **9.** Rand des Stimmbandes. **10.** Parallelfältchen der Schleimhaut. **11.** Vordere halbmondförmige Schleimhautfalte im Hintergrunde der Rima ventriculi. **12.** Hintere halbmondförmige Falte im Hintergrunde der Rima ventriculi. **13.** Grubenförmige Ausstülpung der Schleimhaut am hinteren Ende des letzteren Fältchens. **14.** Mündung des Blindsacks der Morgagni'schen Tasche.

Fig. VI.

Durchschnitt des Kehlkopfes nebst Pharynx in der schräg nach rückwärts abfallenden Richtung des Ostium pharyngeum laryngis, um namentlich über die Art der Begrenzung des Vestibulum Aufschluss zu gewähren.

1. Oberes Horn des Schildknorpels. **2.** Membrana thyreo-hyoidea. **3.** Musc. thyreo-hyoideus. **4.** Muskulatur der hinteren Wand des Pharynx. **5.** Schleimbeutel zwischen der Schlundkopfwand und dem oberen Horne des Schildknorpels. **6.** Knorpel der Epiglottis. **7.** Cartilago Wrisbergii mit der sie umgebenden Drüsengruppe. **8.** Cartilago Santorini. **9.** Schleimhaut des Schlundkopfes. **10.** Recessus pharyngo-laryngeus. **11.** Plica ary-epiglottica. **12.** Fettlager des Interstitium thyreo-hyo-epiglotticum, dessen Zellstoff sich ohne Grenze in die Plicae ary-epiglotticae verliert. **13.** Tuberculum epiglotticum. **14.** Taschenband. **15.** Stimmband. **16.** Stimmritze. **17.** Nerv. laryngeus superior. **18.** Vasa laryngea superiora.

Fig. VII.

Querdurchschnitt eines Kehlkopfes in der Nähe des Randes der Taschenbänder, um die Lage des Blindsackes der Morgagni'schen Tasche zu ihrer Nachbarschaft verständlich zu machen.

1. Schildknorpel. **2**. Oberes Ende des Giessbeckenknorpels. **3**. Stiel des Kehldeckels. **4**. Untere Grenze der Rimula. **5**. **5**. Querdurchschnitt der Morgagni'schen Tasche.

Fig. VIII.

Querdurchschnitt des Kehlkopfes durch seinen Ringknorpel, um die Stimmritze von unten her zu zeigen.

1. Bogen-, **2**. Platte-, **3**. Seitlicher Gelenkshöcker der Cartilago cricoidea. **4**. Membrana laryngis elastica.

Fig. IX.

Querdurchschnitt eines männlichen Kehlkopfes in der Ebene der oberen Fläche der echten Stimmbänder.

1. Schildknorpel. **2**. **2**. Giessbeckenknorpel. **3**. Schleimhaut der vorderen Wand des Pharynx. **4**. Musc. arytaenoideus transversus. **5**. Einzelne Bündel des Musc. thyreo-arytaenoideus. **6**. **6**. Obere, noch von der Schleimhaut überzogene Fläche der echten Stimmbänder.

Fig. X.

Querdurchschnitt eines weiblichen Kehlkopfes in der Ebene der oberen Fläche der echten Stimmbänder.

1. Schildknorpel. **2**. **2**. Giessbeckenknorpel. **3**. Schleimhaut des Pharynx. **4**. Musc. arytaenoideus transversus. **5**. Obere Fläche der echten Stimmbänder.

Fig. XI.

Spiegelbild eines Kehlkopfes während des ruhigen Athmens.

1. Rücken der Zunge. **2**. Kehldeckel. **3**. Plica pharyngo-epiglottica. **4**. Tuberculum Santorinianum. **5**. Weit geöffnete Stimmritze.

Fig. XII.

Spiegelbild eines Kehlkopfes während der Stimmklangbildung.

1. Zungenwurzel. **2**. Lig. glosso-epiglotticum medium. **3**. Kehldeckel. **4**. Tuberculum epiglotticum. **5**. Hintere Wand des Schlundkopfes. **6**. Cavum pharyngis. **7**. Incisura interarytaenoidea. **8**. Rima glottidis. **9**. Rand der Plica ary-epiglottica. **10**. Tuberculum Santorinianum. **11**. Tuberculum Wrisbergianum. **12**. Taschenband. **13**. Echtes Stimmband.

Dritte Tafel.

An einer fest gefrorenen männlichen Leiche hergestellter Durchschnitt des Nackens und des Gesichtes in der Richtung einer Ebene, welche man sich bei geöffnetem Munde und stark herausgestreckter Zunge durch die Mundwinkel und durch den Körper des zweiten Cervicalwirbels gelegt zu denken hat. Der Schnitt wurde mit der Vorsicht ausgeführt, dass der Rücken der Zunge in seiner ganzen Länge zur leichteren Orientirung unversehrt erhalten blieb, obwohl ein Theil derselben durch die Schnittrichtung hätte getroffen werden müssen. Durch diese gewiss sehr lehrreiche Abbildung gewinnt man von oben her eine gute Ansicht über dasjenige in die Höhle des Rachens hereinragende, aber viel tiefer als die Schnittfläche liegende Gebiet des Kehlkopfes, welches bei der laryngoskopischen Untersuchung vorzugsweise in Betrachtung kommt. Die speziell zur Ansicht gelangenden Theile sind:

1. Der zweite Halswirbel mit den seiner vorderen Seite sich anschliessenden Musculi longi colli und recti capitis antici majores. **2. 2**. Untere Kinnlade. **3**. Musc. masseter. **4**. Musc. pterygoideus internus. **5**. Segment der Glandula maxillaris inferior. **6**. Ohrspeicheldrüse. **7**. Musc. sterno-cleido-mastoideus. **8**. Nackentheil des Trapezius. **9**. Splenius capitis. **10**. Biventer et complexus. **11**. Semispinalis cervicis. **12**. Hinterer Bauch des Digastricus mandibulae. **13**. Musc. styloglossus. **14**. Musc. mylopharyngeus. **15**. Vestibulum oris. **16**. Cavitas oris propria. **17**. Rücken der Zunge. **18**. Vallecula. **19**. Lig. glosso-epiglotticum medium. **20**. Dorsalwand des Pharynx. **21**. Recessus pharyngo-laryngeus. **22**. Stimmritze. **23**. Kehldeckel. **24**. Plica pharyngo-epiglottica. **25**. Plica ary-epiglottica. **26**. Taschenband. **27**. Echtes Stimmband.

Vierte Tafel.

Genau in der Medianebene an einer fest gefrorenen männlichen Leiche gemachter Durchschnitt des Kopfes und Halses. Bei annähernd gerade aufrechter Stellung des Kopfes sind diejenigen Eigenthümlichkeiten zur Ansicht gebracht worden, welche für die Laryngoskopie, für die Pharyngo- und Rhinoskopie mannigfaches Interesse gewähren. Die Zerlegung wurde in der Art weiter geführt, dass durch Beseitigung des Septum narium bis zu seinem hinteren, an der Begrenzung der Choanen Theil nehmenden Ende die drei Nasenmuscheln und die Meatus narium zu sehen sind. An den drei Abtheilungen, in welche seiner inneren Architectur nach der Schlundkopf zerfällt, machen sich grösstentheils die verschiedenen Attribute bemerklich, welche für dieselben charakteristisch sind. Im Cavum pharyngo-nasale fällt die Rachenmündung der Ohrtrompete mit dem C-förmig gekrümmten Tubenwalle und dahinter der Recessus Rosenmuelleri mit seinen Lacunen auf. Im Cavum pharyngo-orale begegnet man dem Arcus pharyngo-palatinus und sieht wie er mit dem Arcus glosso-palatinus das nach abwärts

breiter werdende Interstitium arcuarium bildet, aus dessen Hintergrunde die Tonsille hervorragt. Ferner wird die Plica pharyngo-epiglottica sichtbar, welche vor dem Arcus pharyngo-palatinus, mit ihm unter spitzem Winkel sich kreuzend, gegen den Seitenrand der Pars supra-hyoidea des Kehldeckels herabsteigt. Das Cavum pharyngo-laryngeum, welches von den Horizontalebenen, die man sich am oberen Rande des Zungenbeines und am unteren der Platte des Ringknorpels gelegt denkt, begrenzt wird, bietet in dieser Seitenansicht keine nennenswerthe Detailmodellirung dar, zeigt aber deutlich den Vorsprung, welcher durch die nach hinten steil ansteigende Platte des Ringknorpels hervorgebracht wird. Von den an der Abbildung sichtbaren Bestandtheilen müssen im Besonderen aufgeführt werden:

I—VII. Erster bis siebenter Nackenwirbel. **1.** Stirnbein. **2.** Seitenwandbein. **3.** Körper des Hinterhauptbeines. **4.** Schuppe dieses Knochens. **5.** Körper des Keilbeines. **6.** Crista galli des Siebbeines. **7.** Nasenbein. **8.** Gaumenfortsatz des Oberkieferbeines. **9.** Oberkieferfortsatz des Gaumenbeines. **10.** Hinteres Ende der Pflugschar, theilweise noch von Schleimhaut überzogen. **11.** Unterkiefer. **12.** Körper des Zungenbeins. **13.** Musc. genio-glossus. **14.** Musc. genio-hyoideus. **15.** Musc. mylo-hyoideus. **16.** Vorderer Bauch des Digastricus mandibulae. **17.** Gaumensegel. **18.** Rachenmündung der Ohrtrompete. **19.** Arcus glosso-palatinus. **20.** Arcus pharyngo-palatinus. **21.** Interstitium arcuarium. **22.** Tonsilla. **23.** Arcus pharyngo-epiglotticus. **24.** Bursa mucosa subhyoidea. **25.** Membrana thyreo-hyoidea. **26.** Membrana hyo-epiglottica. **27.** Von Fett erfülltes Interstitium thyreo-hyo-epiglotticum. **28.** Lig. glosso-epiglotticum medium. **29.** Schildknorpel. **30.** Kehldeckel. **31.** Platte des Ringknorpels. **32.** Plica ary-epiglottica. **33.** Taschenband. **34.** Stimmband. **35.** Aus Schleimhaut bestehendes Parallelfältchen des Stimmbandes. **36.** Relief der Cartilago Wrisbergii. **37.** Relief des medialen Randes der Cartilago Santorini. **38.** Musc. arytaenoideus transversus. **39.** Luftröhre auf deren zweitem und drittem Knorpelringe der Isthmus der Schilddrüse zu sehen ist. **40.** Die Speiseröhre.

Fünfte Tafel.

Die verschiedenen Bestandtheile des knorpelig-membranösen Kehlkopfgerüstes sind hier theils isolirt zur Ansicht gebracht, theils in ihrem gegenseitigen Verbande dargestellt worden.

Fig. I.

Vordere Ansicht des Gerüstes eines männlichen Kehlkopfes in natürlicher Grösse. **1.** Luftröhre. **2.** Ringknorpel. **3.** Lig. conoideum. **4. 4.** Seitenplatten des Schildknorpel. **5.** Lamina mediana des Schildknorpels. **6.** Cartilago epiglottidis. **7.** Lig. thyreo-epiglotticum.

Fig. II.

Rechte Seitenansicht des Kehlkopfgerüstes nach Entfernung der Lamina lateralis dextra des Schildknorpels, so dass die Membrana laryngis elastica dieser Seite in ihrer ganzen Ausbreitung zu Tage liegt.

1. Luftröhre. **2**. Ringknorpel. **3**. Mediane Schnittfläche des Schildknorpels. **4**. Epiglottis. **5**. Cartilago arytaenoidea. **6**. Untere die sog. Stimmmembran bildende Abtheilung der Membrana laryngis elastica, welche nach vorn ohne scharfe Grenze in das Lig. conoideum übergeht. **7**. Mittlere, dünnste, die Grundlage der Morgagni'schen Tasche darstellende Abtheilung der Membrana laryngis elastica. **8**. Obere Abtheilung der Membran laryngis elastica, welche die sog. Membrana quadrangularis darstellt.

Fig. III.

Hintere Ansicht des Gerüstes eines männlichen Kehlkopfes in natürlicher Grösse.

1. Ringknorpel. **2**. Schildknorpel. **3**. Cartilago arytaenoidea. **4**. Cartilago Santorini. **5**. Cartilago epiglottidis.

Fig. IV.

Basalfläche der beiden Giessbeckenknorpel während ihrer Mittelstellung. Zweifache Vergrösserung.

1. Superficies articularis des sog. Processus muscularis. **2**. Basalfläche des Stimmfortsatzes.

Fig. V.

Rechte Seitenansicht des Ringknorpels in natürlicher Grösse.

1. Bogen. **2**. Platte. **3**. Superficies articularis inferior. **4**. Superficies articularis superior.

Fig. VI.

Der isolirte Ringknorpel in der Ansicht von vorn.

1. Bogen-, **2**. Platte des Ringknorpels.

Fig. VII.

Reine hintere Ansicht des Ringknorpels, welche nur die Gestalt seiner Platte zeigt.

1. Crista mediana der Platte des Ringknorpels. **2**. Superficies articularis inferior. **3**. Superficies articularis superior.

Fig. VIII.

Diese Abbildung ist der unteren, die sog. Stimmmembran darstellenden Abtheilung der Membrana laryngis elastica eines männlichen Kehlkopfes in ihrem Zusammenhange mit den Knorpeln, in der Ansicht von oben, gewidmet. Natürliche Grösse.

1. Querdurchschnitt des Schildknorpels. **2**. Ringknorpel. **3**. Querdurchschnitt der Cartilago arytaenoidea. **4**. Lig. crico-arytaenoideum. **5**. Membrana laryngis elastica. **6**. Chorda vocalis, durch stärkere Anhäufung von Gewebe der elastischen Kehlkopfhaut gebildet, und zwischen Spitze des Stimmfortsatzes und Winkel des Schildknorpels ausgespannt. **7**. Faserknorpeliger Vorsprung an der hinteren Seite des Winkels der Cartilago thyreoidea. **8**. Sesamknorpel im Gewebe des vorderen Endes der Chorda vocalis.

Fig. IX.

Querdurchschnitt des Schildknorpels in derjenigen Gegend, in welcher an ihm die Anheftung der Stimmbänder und der Ursprung des Musc. thyreo-arytaenoideus internus stattfinden. In 20facher Vergrösserung.

1. Lamina mediana. **2**. **2**. Laminae laterales des Schildknorpels. **3**. Faserknorpelwulst an der inneren Seite des Winkels der Cartilago thyreoidea. **4**. Bündel des Musc. thyreo-arytaenoideus internus. **5**. Elastisches Gewebe der Chorda vocalis. **6**. Netzknorpelkorn im Gewebe der Chorda vocalis. **7**. Schleimhaut des Stimmbandes mit Pflasterepithelium. **8**. Vorderes Ende der Stimmritze.

Fig. X.

Rechter Giessbeckenknorpel von innen und hinten gesehen. In doppelter Grösse.

1. Processus musculo-articularis. **2**. Processus vocalis. **3**. Hintere, concave Fläche des Pyramidenknorpels. **4**. Medialer Rand. **5**. Colliculus. **6**. Cartilago Santorini.

Fig. XI.

Rechter Giessbeckenknorpel von seiner vorderen äusseren Seite. In doppelter Vergrösserung.

1. Processus musculo-articularis. **2**. Processus vocalis. **3**. Crista transversa. **4**. Fortsetzung derselben nach oben. **5**. Colliculus. **6**. So genannte Fovea triangularis. **7**. Cartilago Santorini.

Fig. XII.

Hintere Ansicht des Ringknorpels und der Cartilagines arytaenoideae, der Cartilagines sesamoideae, der Cartilagines Santorinianae, nebst dem Lig. jugale cartilaginum Santorini und einer Cartilago interarytaenoidea. In zweifacher Grösse.

1. Hintere Seite der Platte des Ringknorpels. **2**. Cartilago arytaenoidea. **3**. Cartilago Santorini, auf der linken Seite durch Synchondrose, auf der rechten durch ein Gelenk mit dem Santorini'schen Knorpel verbunden. **4**. Cartilago sesamoidea. **5**. Lig. jugale cartilaginum Santorini. **6**. Cartilago inter-arytaenoidea.

Fig. XIII.

Rechte Seitenansicht eines männlichen Kehlkopfes, dessen Schildknorpel eines continuirlichen oberen Hornes entbehrt.

1. Luftröhre. **2**. Ringknorpel. **3**. Schildknorpel. **4**. Zungenbein. **5**. Membrana thyreo-hyoidea. **6**. Selbstständig gewordenes oberes Horn des Schildknorpels.

Fig. XIV.

Linke Seitenansicht eines männlichen Kehlkopfes mit eigenthümlicher Configuration der linken Hälfte des Schildknorpels.

1. Luftröhre. **2**. Ringknorpel. **3**. Schildknorpel. **4**. Anomales Segment des Schildknorpels, welches über die durch eine punktirte Linie ausgedrücke Grenze der Lamina lateralis eines Schildknorpels sich erhebt, der ein continuirliches oberes Horn fehlt. Das Segment erscheint als zapfenartige Verlängerung, die mit dem wie geknickt aussehenden grossen Horne des **5**. Zungenbeines ein ziemlich schlaffes **6**. Gelenk bildet. Das scheinbar fehlende obere Horn des Schildknorpels ist durch eine grössere **7**. Cartilago triticea vertreten, welche in dem Gewebe des **8**. Lig. thyreo-hyoideum laterale eingeschlossen ist. Dieses verbindet das Capitulum des Zungenbeines mit derjenigen Stelle der Cartilago thyreoidea, an welcher sonst ihr oberes Horn beginnt sich zu erheben.

Sechste Tafel.

Es ist die wesentliche Bestimmung dieser Tafel die von vorn her sichtbare Muskulatur des Kehlkopfes, aber ausserdem noch einige Muskeln zur Ansicht zu bringen, welche erst nach Entfernung einer Seitenplatte des Schildknorpels zum Vorschein kommen.

Fig. I.

Schon einer flüchtigen Betrachtung dieser Abbildung wird ein in longitudinaler Richtung verlaufendes System von Fleischfasern nicht entgehen, welche von Stelle zu Stelle grösstentheils unterbrochen, in vereinzelten Zügen aber auch continuirlich sind. Sie bilden offenbar eine Gesammtheit, deren Aktion unter Umständen successive von unten nach oben fortzuschreiten hat. Es gehören nämlich, wie mir scheint, zusammen:

1. Der Musc. sterno-thyreoideus. **2**. Der Musc. thyreo-hyoideus. **3**. Der Musc. hyo-glossus. Weiter ist an dieser Figur zu sehen: **4**. Der nur ausnahmsweise vorkommende Musc. transversus colli. **5**. Der Musc. crico-thyreoideus. **6**. Der Musc. genioglossus. **7**. Die untere Kinnlade. **8**. Das Zungenbein. **9**. Die Membrana thyreo-hyoidea. **10**. Der Schildknorpel. **11**. Das Lig. crico-thyreoideum. **12**. Die Cartilago cricoidea. **13**. Die Luftröhre. **14**. Die Speiseröhre. **15**. Die Schilddrüse. **16**. Das Brustbein. **17**. Knorpel der ersten Rippe.

Fig. II.

Linke Seitenansicht eines männlichen Kehlkopfes zur Darlegung der Form und räumlichen Beziehung des Musc. thyreo-hyoideus und crico-thyreoideus. Es werden gesehen:

1. Das Zungenbein. **2**. Die Pars supra-hyoidea des Kehldeckels. **3**. Die Membrana thyreo-hyoidea. **4**. Der Schildknorpel. **5**. Das Lig. crico-thyreoideum medium. **6**. Der Ringknorpel. **7**. Die Luftröhre. **8**. Der Musc. thyreo-hyoideus. **9**. Der Musc. crico-thyreoideus obliquus. **11**. Anomaler Musc. thyreoideus transversus. **12**. Musc. crico-arytaenoideus posticus. **13**. Nerv. laryngeus superior. **14**. Vena laryngea superior. **15**. Arteria laryngea superior.

Fig. III.

Vordere Ansicht eines Kehlkopfes mit anomalem Musc. thyreo-trachealis.

a. Zungenbein. **b**. Membrana thyreo-hyoidea. **c**. Schildknorpel. **d**. Ringknorpel. **e**. Luftröhre. **f**. Musc. crico-thyreoideus. **g**. Musc. thyreo-trachealis.

Fig. IV.

Innere Ansicht der linken Seitenhälfte des Kehlkopfes nach Entfernung der Schleimhaut und eines Theiles der Membrana laryngis elastica zum Zwecke der Darlegung der gröberen Verhältnisse des Taschen- und des Stimmbandes.

1. Cartilago epiglottidis. **2**. Schildknorpel. **3**. Ringknorpel. **4**. Cartilago arytaenoidea. **5**. Lig. thyreo-epiglotticum. **6**. Lig. crico-thyreoideum medium. **7**. Lig. crico-arytaenoideum. **8**. Lig. thyreo-arytaenoideum superius. **9**. Lig. thyreo-arytaenoideum inferius. **10**. Musc. arytaenoideus transversus. **11**. Musc. crico-thyreoideus. **12**. Musc. crico-arytaenoideus lateralis. **13**. Musc. thyreo-arytaenoideus internus. **14**. Membrana quadrangularis. **15**. Verticaler- **16**. Horizontaler Schenkel der Glandulae ary-epiglotticae.

Fig. V.

Linke Seitenansicht des Kehlkopfes nach Entfernung der lateralen Platte des Schildknorpels.

1. Zungenbein. **2**. Kehldeckel. **3**. Schildknorpel. **4**. Membrana thyreo-hyoidea. **5**. Von Fett erfülltes Interstitium thyreo-hyo-epiglotticum. **6**. Lig. crico-thyreoideum medium. **7**. Ringknorpel. **8**. Cartilago arytaenoidea sinistra. **9**. Luftröhre. **10**. Musc. arytaen. transversus. **11**. Musc. crico-arytaenoideus lateralis. **12**. Mit einem Sehnenfaden zusammenhängende Schichte des Musc. thyreo-arytaenoideus externus. **13**. Sog. Musc. thyreo-epiglotticus. **14**. Sog. Musc. ary-epiglotticus. **15**. Anomales, vom Santorini'schen Knorpel ausgehende Fleischbündel des Constrictor vestibulis laryngis.

Siebente Tafel.

Mit Ausnahme des schon auf der sechsten Tafel gegebenen Musc. crico-thyreoideus sind die besonderen, d. h. auf das Gerüste des Kehlkopfes beschränkten Muskeln hier theils einzeln dargestellt, theils in derjenigen Gruppirung, welche ihren naturgemässen Zusammenhang bezeichnet.

Fig. I.

Die an seinem hinteren Umfange nach Entfernung der Schleimhaut des Schlundkopfes sichtbare Muskulatur des Larynx.

1. Luftröhre. **2**. Lig. crico-tracheale posticum. **3**. Platte des Ringknorpels. **4**. Schildknorpel (hinterer Rand). **5**. Kehldeckel. **6**. Grosses Horn des Zungenbeins. **7**. Wurzel der Zunge. **8**. Membrana thyreo-hyoidea. **9**. Membrana hyo-epiglottica. **10**. Fortsetzung eines Theiles ihres Gewebes als Membrana hyo-glossa. **11**. Lig. glosso-epiglotticum medium. **12**. Lig. glosso-epiglotticum laterale. **13**. Lig. pharyngo-epiglotticum. **14**. Musc. stylo-laryngeus, dessen Fasern an das Lig. pharyngo-epiglotticum, sowie zum oberen Rande des Schildknorpels gehen, überdiess unter die Schleimhaut des Recessus pharyngo-laryngeus ausstrahlen, theilweise auch in der Plica ary-epiglottica herabsteigen. **15**. Musc. arytaenoideus transversus. **16**. **16**. Gekreuzte Bündel des Constrictor vestibuli laryngis. **17**. Musc. crico-arytaenoideus posticus. **18**. Musc. crico-thyreoideus posticus. **19**. Stamm des Nervus laryngeus inferior.

Fig. II.

Ueber der hinteren Seite der Giessbeckenknorpel sichtbare Muskulatur.

1. Platte des Ringknorpels. **2**. Cartilago arytaenoidea. **3**. Corniculum cartilaginis arytaenoideae. **4**. Musc. arytaenoideus transversus. **5**. **5**. Gekreuzte Bündel des Constrictor vestibuli laryngis. **6**. **6**. Musc. ary-corniculatus obliquus.

Fig. III.

Ansicht des beiderseitigen, hier sehr stark entwickelten, Musc. ary-corniculatus rectus.

1. Platte des Ringknorpels. **2**. Giessbeckenknorpel. **3**. Corniculum cartilaginis arytaenoideae. **4**. Musc. ary-corniculatus rectus.

Fig. IV.

Rechte Seitenansicht der besondern Muskeln des Kehlkopfes nach Entfernung der correspondirenden Lamina lateralis des Schildknorpels.

1. Luftröhre. **2**. Ringknorpel. **3**. Schildknorpel. **4**. Kehldeckel. **5**. Zungenbein.

6. Musc. arytaenoideus transversus.. **7**. Musc. crico-arytaenoideus posticus. **8**. Musc. crico-arytaenoideus lateralis. **9**. Musc. thyreo-arytaenoid. externus. **10**. Musc. thyreo-arytaen. superior. **11**. Musc. dilatator vestibuli laryngis. **12**. Musc. constrictor vestibuli laryngis.

Fig. V.

Darstellung des isolirten Musc. arytaenoideus transversus.

1. Platte des Ringknorpels. **2**. **2**. Giessbeckenknorpel. **3**. **3**. Santorini'scher Knorpel. **4**. Musc. arytaenoideus transversus.

Fig. VI.

Der beiderseitige Musc. crico-arytaenoideus posticus.

1. Platte des Ringknorpels. **2**. Cartilago arytaenoidea dextra. **3**. Rechter Musc. crico-arytaenoideus posticus in seiner natürlichen Lage. **4**. Linker Musc. crico-arytaenoideus posticus, dessen oberes Ende nach rückwärts umgelegt ist, um das Verhältniss seiner Fasern zum Umkreise des **5**. Processus muscularis der correspondirenden Cartilago arytaenoidea zu zeigen.

Fig. VII.

Ansicht des beiderseitigen Stimmbandmuskels von oben an dem Querdurchschnitte eines männlichen Kehlkopfes in der Ebene der Stimmritze.

1. **1**. Schildknorpel. **2**. Fibrocartilaginöser Vorsprung an der concaven Seite des Winkels der Cartilago thyreoidea. **3**. **3**. Giessbeckenknorpel. **4**. **4**. Musc. thyreo-arytaenoideus. **5**. Musc. arytaenoideus transversus. **6**. **6**. Anomale gekreuzte Bündel dieses Muskels.

Fig. VIII.

Innere rechte Seitenschicht des Musc. thyreo-arytaenoideus internus mit Erhaltung der Chorda vocalis.

1. Ringknorpel. **2**. Schildknorpel. **3**. Cartilago arytaenoidea. **4**. Lig. crico-arytaenoideum. **5**. Musc. thyreo-arytaenoideus internus. **6**. Chorda vocalis.

Fig. IX.

Rechte innere Seitenansicht des Musc. thyreo-arytaenoideus internus nebst angrenzenden Muskulatur.

1. Ringknorpel. **2**. Schildknorpel. **3**. Giessbeckenknorpel. **4**. Kehldeckel. **5**. Musc. thyreo-arytaenoideus internus, alles elastischen Gewebes entkleidet. **6**. Musc. dilatator vestibuli. **7**. Musc. ary-membranosus als Bestandtheil des Constrictor vestibuli.

Fig. X.

Linke äussere Seitenansicht mehrerer besonderer Kehlkopfmuskeln nach Entfernung der correspondirenden Platte des Schildknorpels.

1. Ringknorpel. **2**. Mediane Schnittfläche des Schildknorpels. **3**. Cartilago arytaenoidea. **4**. Epiglottis. **5**. Membrana quadrangularis. **6**. Musc. crico-arytaenoideus posticus. **7**. Musc. crico-arytaenoideus lateralis. **8**. Musc. thyreo-arytaenoideus. **9**. Musc. dilatator vestibuli sog. Musc. thyreo-epiglotticus. **10**. Musc. ary-membranosus.

Fig. XI.

Linke äussere Seitenansicht einer Anzahl besonderer Kehlkopfmuskeln.

1. Ringknorpel. **2**. Schildknorpel. **3**. Giessbeckenknorpel. **4**. Kehldeckel. **5**. Zwischen den beiden letzteren Theilen ausgespannter Sehnenfaden. **6**. Musc. crico-arytaenoideus lateralis. **7**. Musc. thyreo-arytaenoideus externus. **8**. Musc. dilatator vestibuli, dessen Bündel sich an jenen Sehnenfaden inseriren. **9**. Unter dem letzteren Muskel verlaufende Bündel des Ary-membranosus.

Fig. XII.

Linke äussere Seitenansicht besonderer Kehlkopfmuskeln.

1. Ringknorpel. **2**. Schildknorpel. **3**. Giessbeckenknorpel. **4**. Kehldeckel. **5**. Zungenbein. **6**. Musc. thyreo-arytaenoideus externus. **7**. Sog. Musc. thyreo-epiglotticus. **8**. Musc. ary-membranosus.

Fig. XIII.

Linke, äussere Seitenansicht besonderer Kehlkopfmuskeln.

1. Ringknorpel. **2**. Schildknorpel. **3**. Kehldeckel. **4**. Zungenbein. **5**. Giessbeckenknorpel. **6**. Musc. arytaenoideus transversus. **7**. Musc. crico-arytaenoideus lateralis. **8**. Musc. thyreo-arytaenoideus externus. **9**. Musc. thyreo-arytaenoideus obliquus. **10**. Musc. thyreo-arytaenoideus superior. **11**. Constrictor vestibuli. **12**. Dilatator vestibuli. **13**. Durch die Plica ary-epiglottica bis zum Ringknorpel und Lig. conoideum herabsteigende Bündel des Musc. stylo-laryngeus.

Fig. XIV.

Rechte äussere Seitenansicht besonderer Kehlkopfmuskeln.

1. Ringknorpel. **2**. Mediane Schnittfläche des Schildknorpels. **3**. Cartilago arytaenoidea. **4**. Kehldeckel. **5**. Zungenbein. **6**. Musc. crico-arytaenoideus posticus. **7**. Musc. arytaenoideus transversus. **8**. Musc. crico-arytaenoideus lateralis. **9**. Musc. thyreo-arytaenoideus externus. **10**. Musc. thyreo-arytaenoideus superior. **11**. Musc. constrictor vestibuli. **12**. Dilatator vestibuli.

Achte Tafel.

Die hier niedergelegten Abbildungen sind theils dem Blutgefässapparate des Kehlkopfes gewidmet, theils werden die Nerven desselben und ihre gröbere Ausbreitung zur Ansicht gebracht.

Fig. I.

Belehrt über die Pulsadern des Larynx und gewährt Aufschluss sowohl über ihren Ursprung als auch über die Verbindung derselben untereinander, was namentlich auf der linken Seite nach theilweiser Entfernung des Schildknorpels erkennbar ist.

1. Ringknorpel. **2**. Schildknorpel. **3**. Membrana thyreo-hyoidea der rechten Seite. **4**. Zungenbein. **5**. Pars supra-hyoidea des Kehldeckels. **6**. Musc. crico-thyreoideus. **7**. Musc. thyreo-hyoideus. **8**. **8**. Carotis primitiva. **9**. Carotis interna. **10**. Carotis externa. **11**. Art. lingualis. **12**. Ramus hyoideus derselben. **13**. **13**. Selbstständig aus der Carotis externa entspringende Arteria laryngea superior, auf der linken Seite auf ihrem ganzen Verlaufe durch den Kehlkopf sichtbar gemacht. **14**. Ramus anastomoticus der Art. laryng. sup. mit der A. crico-thyreoidea. **15**. Ramus anastomoticus der Art. laryngea superior mit der Laryngea inferior. **16**. Art. thyreoidea superior. **17**. Art. thyreoidea media s. crico-thyreoidea. **18**. Ramus anastomoticus derselben mit der Art. laryngea superior. **19**. Ramus communicans derselben mit dem gleichnamigen Gefässe der anderen Seite unter Bildung einer bogigen Anastomose, aus der ein kurzes Stämmchen hervorgeht, welches das Lig. conoideum an der Grenze seines oberen und mittleren Drittels durchbohrt.

Fig. II.

Hintere Ansicht der Ausbreitung einer abnorm verlaufenden Art. laryngea superior.

1. Luftröhre. **2**. Platte des Ringknorpels. **3**. Membrana thyreo-hyoidea. **4**. Oberes, continuirliches Horn der linken Seite des Schildknorpels. **5**. Oberes, selbstständig gewordenes Horn der rechten Seite des Schildknorpels, dessen **6**. obere Ecke hier in Folge davon einfach abfällt. **7**. Kehldeckel. **8**. Grosses Horn des Zungenbeines. **9**. **9**. Art. laryngea superior, welche anomaler Weise hier auf beiden Seiten durch ein Loch des Schildknorpels in den Kehlkopf eingetreten ist. **10**. Sehr dünne Art. laryngea inferior, welche in diesem Falle nur zur Anastomose mit der oberen dient. **11**. Ramus internus des Nerv. laryngeus superior. **12**. Ramus externus des Nerv. laryngeus superior, welcher hier anomaler Weise hinter der Membrana thyreo-hyoidea und durch das Foramen thyreoideum den Verlauf an den Ort seiner Bestimmung nimmt. **13**. Nerv. laryngeus inferior.

Fig. III.

Vordere Ansicht der mit dem Kehlkopfe in Beziehung stehenden Venen.

1. Luftröhre. **2**. Ringknorpel. **3**. Lig. crico-thyreoideum medium. **4**. Schildknorpel. **5**. Membrana thyreo-hyoidea. **6**. Zungenbein. **7**. Schilddrüse. **8**. Vena jugularis interna. **9**. Vena facialis communis. **10**. Vena thyreo-laryngea. **11**. Vena thyreoidea superior. **12**. Vena thyreoidea media. **13**. Vena thyreoidea inferior. **14**. **14**. Paarige Vena thyreoidea ima. **15**. Vena laryngea superior, auf der linken Seite nach theilweiser Entfernung des Schildknorpels, um ihre Communication mit der Vena crico-thyreoidea zu sehen. **16**. **16**. Auf der rechten Seite doppelte Vena crico-thyreoidea nebst ihren Verbindungen.

Fig. IV.

Die künstlich injicirten Venen sind von der Höhle des Pharynx aus in ihrem Zusammenhange mit den Venen des letzteren Organes sowie des Rückens der Zungenwurzel durch Entfernung der Schleimhaut zur Ansicht gebracht.

1. Rücken der Zungenwurzel. **2**. **2**. Nach beiden Seiten auseinander gelegte in der Mittellinie gespaltene hintere Wand des Schlundkopfes. **3**. Luftröhre. **4**. Schilddrüse. **5**. Vena thyreoidea superior. **6**. Vena thyreoidea media. **7**. Vena thyreoidea inferior. **8**. Circulus venosus trachealis. **9**. Vena laryngea superior. **10**. Vena laryngea inferior. **11**. Venae dorsales linguae. **12**. Ramus communicans der Vena laryngea superior mit den Rückenvenen der Zunge. **13**. **13**. **13**. Plexus venosus pharyngo-laryngeus.

Fig. V.

Tiefes und oberflächliches Saugadernetz der Schleimhaut des Larynx. Nach Teichmann 30fache Vergrösserung.

Fig. VI.

Die Nerven des Kehlkopfes von seiner hinteren Seite aus gesehen. In natürlicher Grösse.

1. Kehldeckel. **2**. Pyramidenknorpel. **3**. Platte des Ringknorpels. **4**. Luftröhre. **5**. Plica ary-epiglottica. **6**. Aus dem Recessus pharyngo-laryngeus ausgelöste und zurückgeschlagene Schleimhaut. **7**. Musc. arytaen. transversus, theilweise abgetragen. **8**. Unverletzter Musc. crico-arytaenoideus posticus der rechten Seite. **9**. Zur Darlegung der unter ihm verlaufenden Nerven entzwei geschnittener Musc. crico-arytaenoideus posticus der linken Seite.

A. Innerer Ast des Nervus laryngeus superior. **a**. Rami pharyngei. **b**. Rami ary-epiglottici. **c**. Rami arytaenoidei perforantes. **d**. Ramus anastomoticus.

B. Nervus laryngeus inferior. **e.** Rami crico-arytaenoidei postici. **f.** Ramus arytaenoideus transversus. **g.** Fortsetzung des Stammes des Nervus laryngeus inferior.

Fig. VII.

Linke Seitenansicht des Kehlkopfes nach Entfernung der gleichnamigen Platte des Schildknorpels zur Darlegung des Verlaufes und der Ausbreitung des Nervus laryngeus inferior. In natürlicher Grösse.

1. Zungenbein. **2.** Mediane Schnittfläche der Cartilago thyreoidea. **3.** Membrana thyreo-hyoidea. **4.** Cartilago epiglottidis. **5.** Ringknorpel. **6.** Lig. crico-thyreoideum. **7.** Luftröhre. **8.** Blindes Ende des Ventriculus Morgagnii. **9.** Umgeschlagenes Stück des Musc. crico-thyroideus. **10.** Musc. crico-arytaenoideus posticus. **11.** Musc. crico-arytaenoideus lateralis. **12.** Musc. arytaenoideus transversus. **13.** Musc. thyreo-arytaenoideus obliquus. **14.** Musc. ary-epiglotticus. **15.** Musc. thyreo-epiglotticus. **16.** Musc. thyreo-arytaenoideus externus. **17.** Musc. ary-membranosus.

A. Ramus externus des Nervus laryngeus. **a.** Ramus muscularis desselben. **b.** Sensibler, zur Schleimhaut des unteren Stimmbandes vordringender Zweig.

B. Nervus laryngeus inferior, welcher einen flachen Bogen beschreibend, hinter der Superficies articularis lateralis des Ringknorpels emporsteigt, um sich in die im Texte näher bezeichneten Zweige aufzulösen.

Neunte Tafel.

Nach Injectionspräparaten des Herrn Prof. L. Teichmann in Krakau und unter seiner Leitung sind die Originale zur Herstellung dieser, ausschliesslich den Lymphgefässen des Kehlkopfes gewidmeten Tafel von J. Konarzewski ausgeführt worden.

Fig. I.

Linke innere Seitenansicht der Lymphgefässe des Kehlkopfes eines 14 Tage alten Kindes in 18maliger Vergrösserung.

a. Lymphgefässcapillaren in der Schleimhaut der hinteren Fläche des Kehldeckels. **b.** Oberflächliche- **c.** tiefere Schichte der Saugadern der Plica ary-epiglottica. **d.** Lymphgefässe im Bereiche des Cartilago Wrisbergii. **e.** Saugadern in der Gegend des Santorini'schen Knorpels. **f.** Lymphgefässe des Taschenbandes. **g. g.** Saugadern der Schleimhaut des Ventriculus Morgagnii. **h.** Lymphgefässe der Schleimhaut des echten Stimmbandes. **i.** Sagittale Schnittfläche des Musc. arytaenoideus transversus.

Fig. II.

Lymphgefässe von der Schleimhaut der hinteren Fäche des Kehldeckels eines Mannes. 18malige Vergrösserung.

a. Lymphgefässe der dem Knorpel fest anliegenden Schleimhaut. **b.** Saugadern von der Nähe des Randes der Epiglottis. **c. c.** Ausführungsgänge der Schleimdrüsen.

Fig. III.

Lymphgefässe vom Bereiche der Morgagni'schen Tasche eines 14 Tage alten Kindes in 18maliger Vergrösserung.

a. Lymphgefässe der medialen Wand des Ventriculus Morgagnii. **b.** Saugadern des mit der Wand dieser Tasche in Berührung stehenden Blattes der Plica ary-epiglottica. **c.** Saugadern am Rande des Taschenbandes.

Zehnte Tafel.

Die hier niedergelegten Abbildungen sind theils den Texturverhältnissen der Schleimhaut des Cavum laryngis gewidmet theils dazu bestimmt auf Querdurchschnitten den Bau der Taschen- und Stimmbänder kennen zu lernen.

Fig. I.

Blutgefässe der Schleimhaut der unteren Stimmbänder. 50fache Vergrösserung. Es machen sich vorzugsweise longitudinal verlaufende gröbere Gefässchen bemerklich, welche bei der laryngoskopischen Untersuchung bisweilen als rothe Streifchen gesehen werden.

Fig. II.

Querdurchschnitt der Mitte des echten Stimmbandes in 15facher Vergrösserung.

1. Bündel des Musc. thyreo-arytaenoideus internus. **2.** Stimmmembran mit ihrer gegen den freien Rand hin zur Bildung der sog. Chorda vocalis stattfindenden stärkeren Anhäufung ihres elastischen Gewebes. **3.** Submucöses Gewebe. **4.** Faserschichte der Schleimhaut. **5.** Pflasterepithelium.

Fig. III.

Senkrecht auf die Fläche geführter Durchschnitt der Schleimhaut des echten Stimmbandes in 300facher Vergrösserung.

1. Fasergerüste der Schleimhaut mit spindelförmigen Bindesubstanzkörperchen. **2.** Subepitheliales Gewebe mit rundlichen Wanderzellen. **3.** Pflasterepithelium.

Fig. IV.

Senkrechter Durchschnitt der Schleimhaut des Hintergrundes des oberen Kehlkopfraumes am Uebergange in die Schleimhaut des Pharynx. 200fache Vergrösserung.
1. Drüsen. **2**. Subepitheliale Schleimhautschicht. **3**. Papillen mit Gefässschlingen.

Fig. V.

Querdurchschnitt des Taschenbandes. 15fache Vergrösserung.
1. Acinöse Schleimdrüsen. **2**. Faserschichte der Schleimhaut. **3**. Flimmerepithelium. **4**. Gewebe der Membrana laryngis elastica, welches durch die Einlagerung der Drüsen in abwechselnd wieder zusammenfliessende Bündel zerlegt worden ist. **5**. Querdurchschnitt eines Gefässes.

Fig. VI.

Schleimhaut des Taschenbandes in 300facher Vergrösserung.
1. Faserschichte der Schleimhaut. **2**. Subepitheliales Gewebe. **3**. Flimmerepithelium.

Auf Bestellung ist Herr Maler **J. Fritz** dahier bereit, Wachsmodelle über die Anatomie des Kehlkopfes in beliebiger Grösse zu liefern.

Luschka, Kehlkopf.

Fig. I

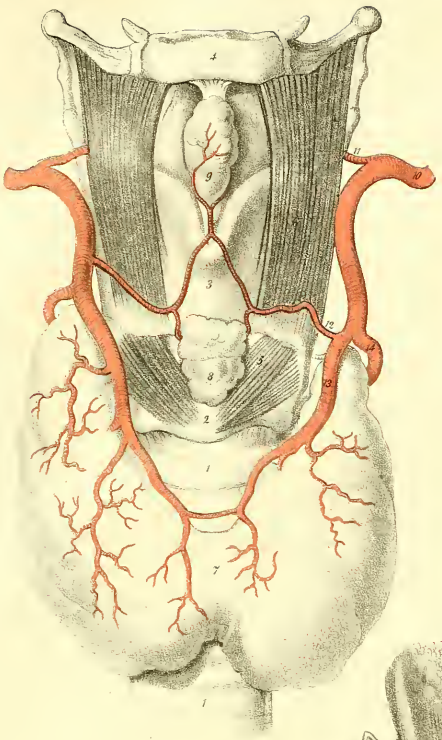

Fig. II.

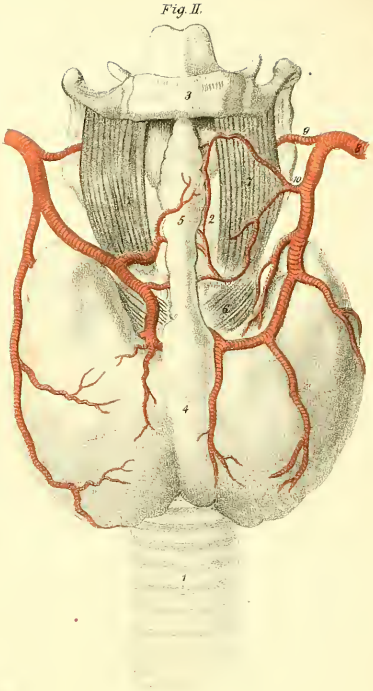

Fig. III.

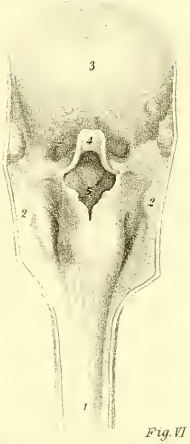

Fig. VI

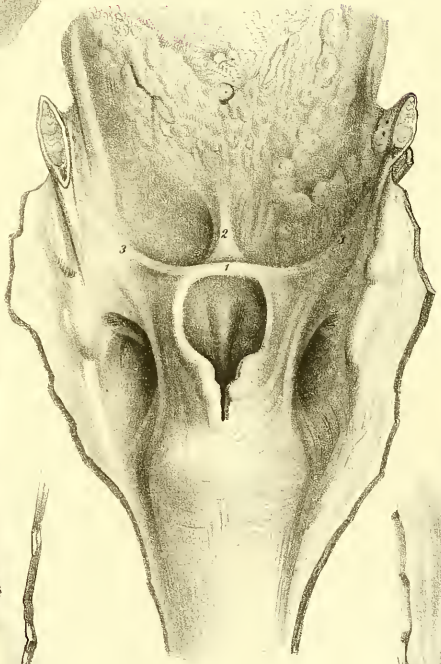

Fig. IV.

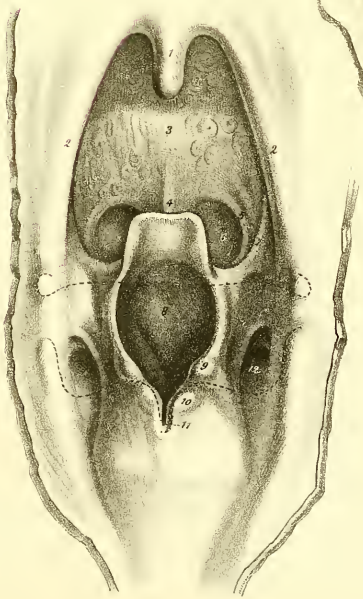

Fig. V.

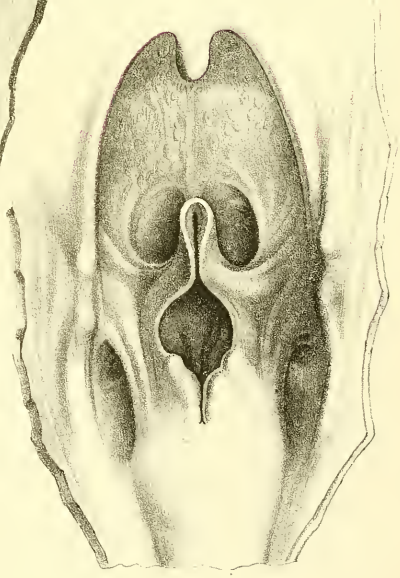

Nach d. Nat. gez. v. Julius Fritz.

Lith. Anst. v. J. G. Bach, Leipzig.

Fig. I.

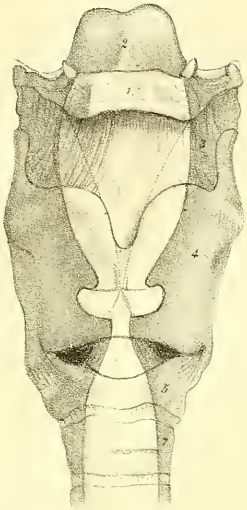

Fig. II.

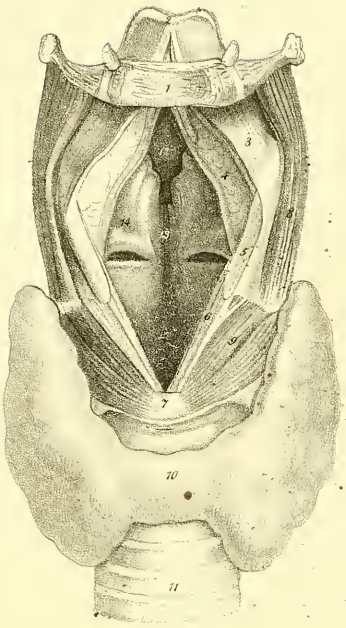

Fig. III.

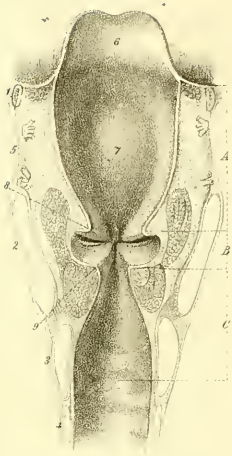

Fig. IV.

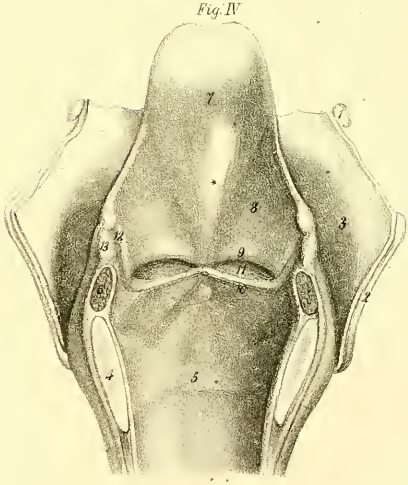

Fig. V.

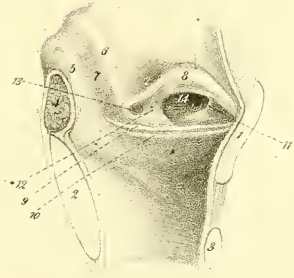

Fig. VI.

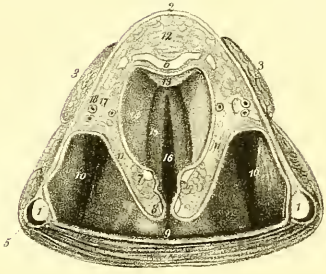

Fig. VII.

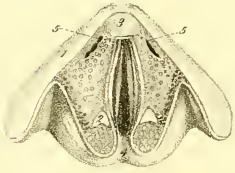

Fig. VIII.

Fig. IX.

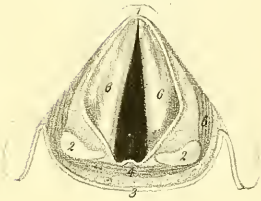

Fig. X.

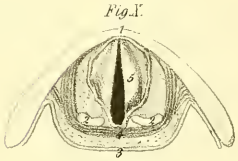

Fig. XI.

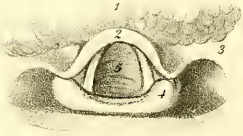

Fig. XII.

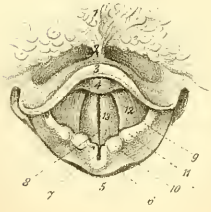

Nach d. Nat. gez. v. J. Fritz. Lith. Anst. v. J. G. Bach, Leipz. g.

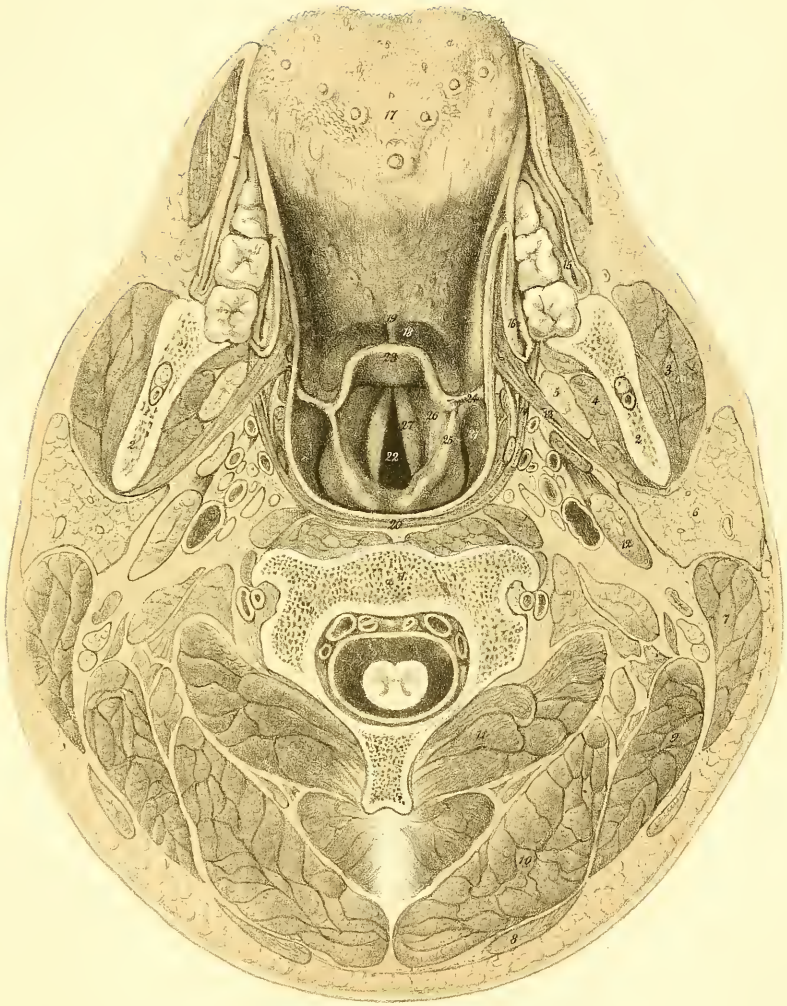

Nach d. Nat. gez. v. J. Fritz

Lith. Anst. v. J. G. Bach, Leipzig

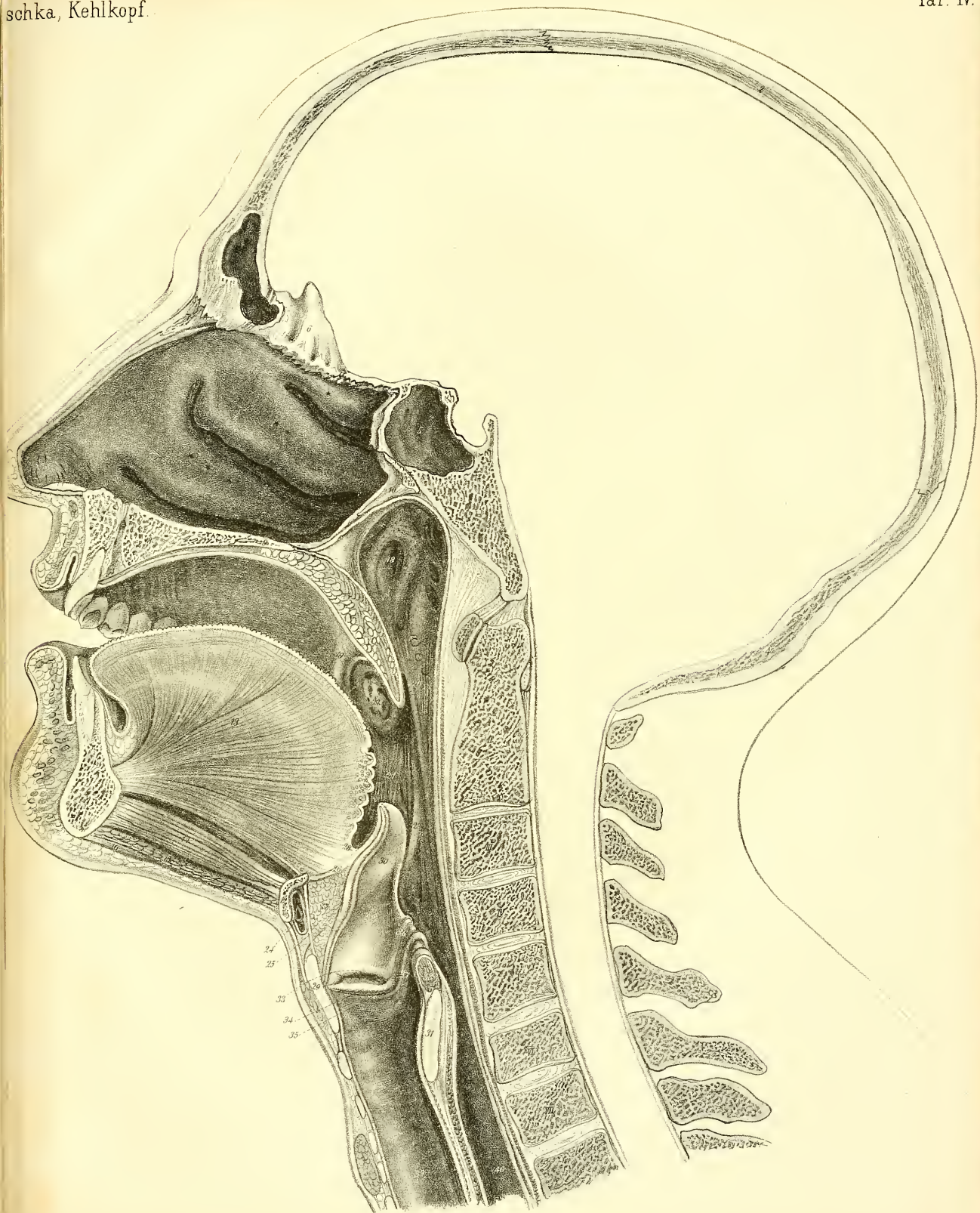

ch d. Nat. gez. v. Julius Fritz.

Lith Anst. v. J. G. Bach Leipzig.

Fig I.

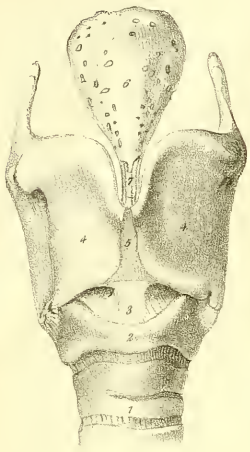

Fig. II.

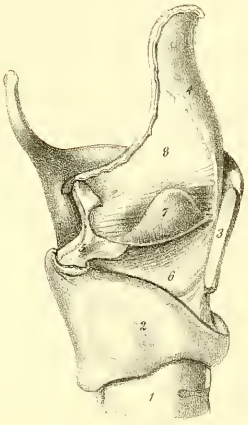

Fig. III.

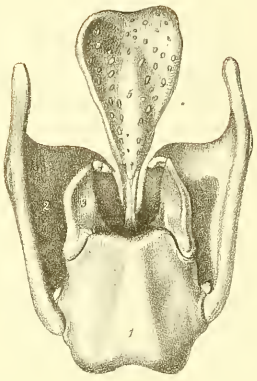

Fig. IV.

Fig. V.

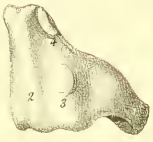

Fig. VIII.

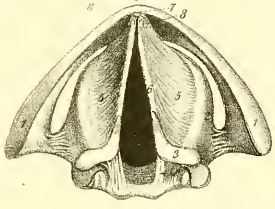

Fig. VI.

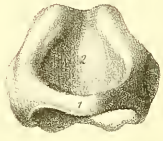

Fig. VII.

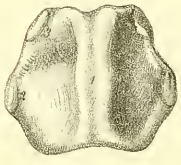

Fig. IX.

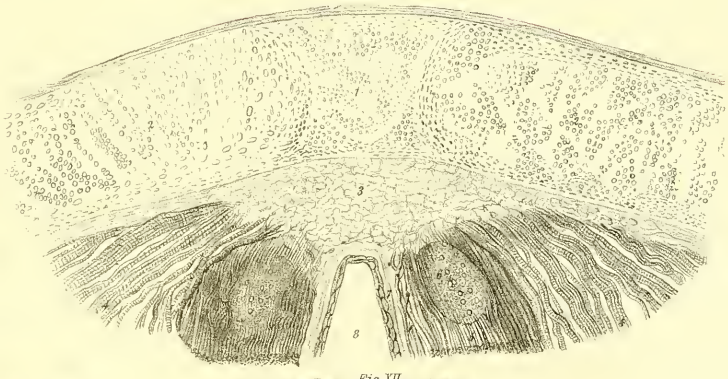

Fig. X.

Fig. XI.

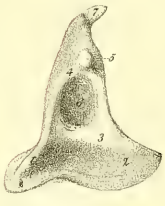

Fig. XIII.

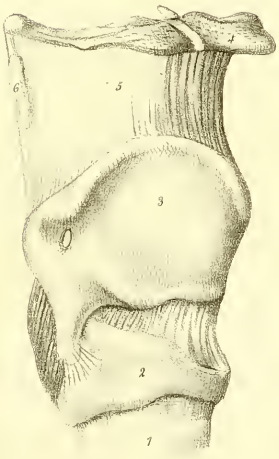

Fig. XII.

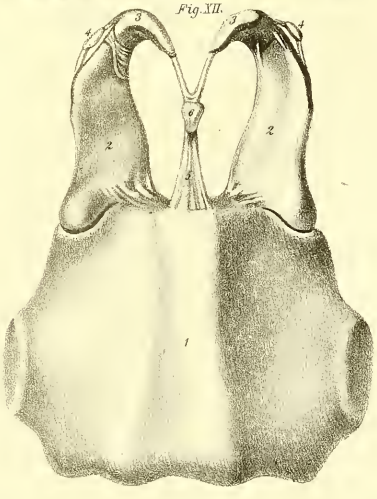

Fig. XIV.

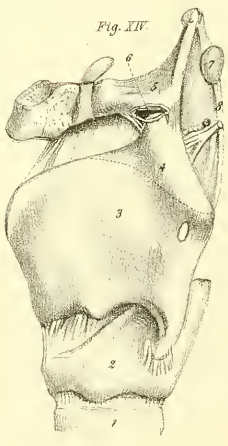

Nach d Nat gez. v Julius Fritz

Lith Anst. v J.G. Bach, Leipzig

Fig. I.

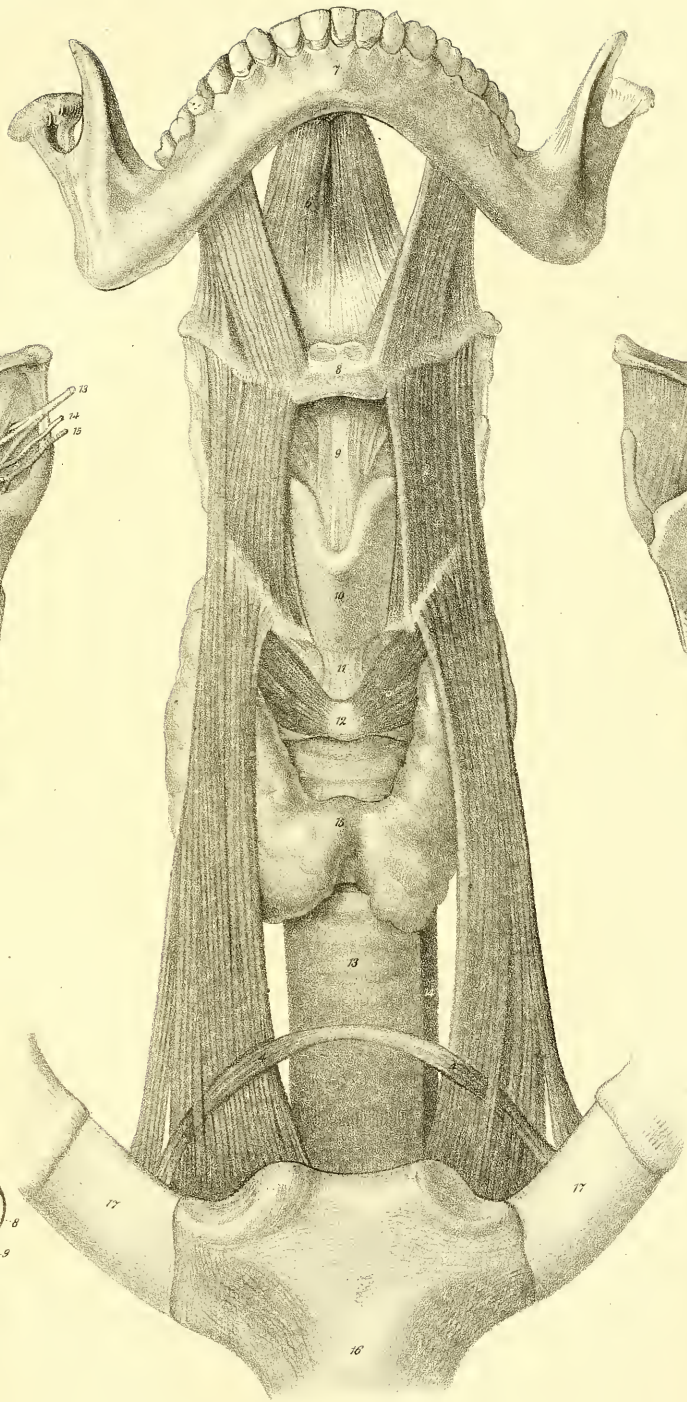

Fig. II

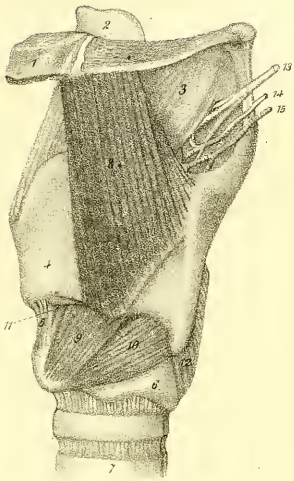

Fig. III.

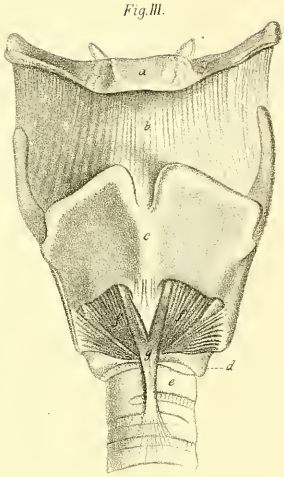

Fig. IV.

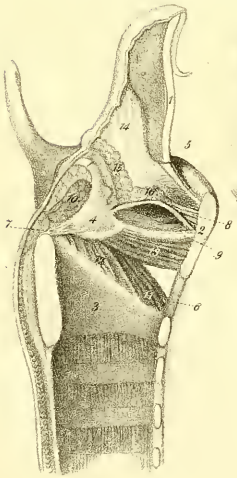

Fig. V.

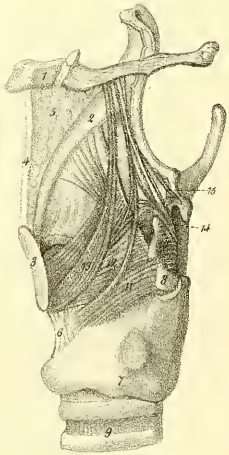

Nach d. Nat. gez. v. J. Fritz.

Lith. Anst. v. J. G. Bach, Leipzig.

Fig. II.

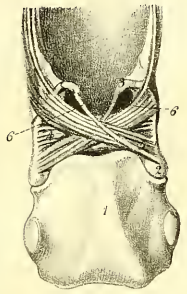

Fig. III.

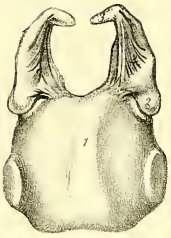

Fig. IV.

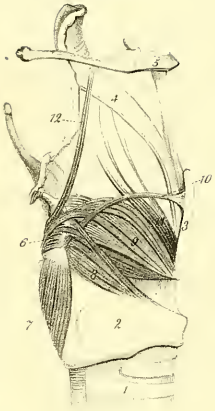

Fig. V.

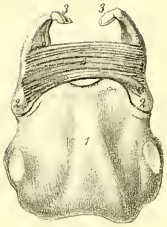

Fig. VI.

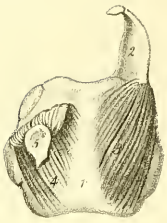

Fig. VIII.

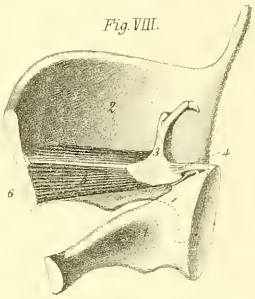

Fig. VII.

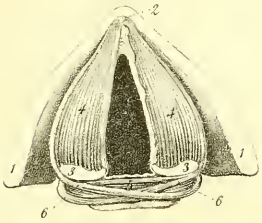

Fig. I.

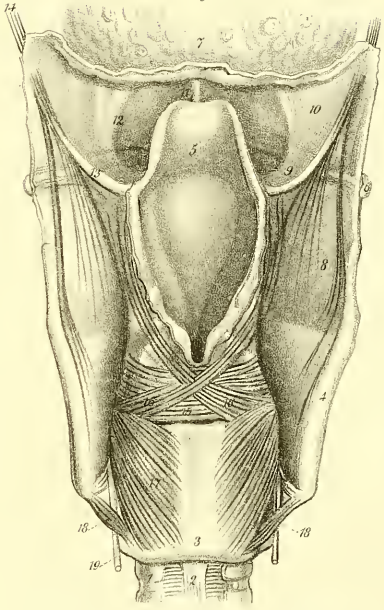

Fig. X.

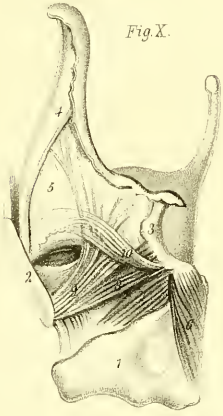

Fig. IX.

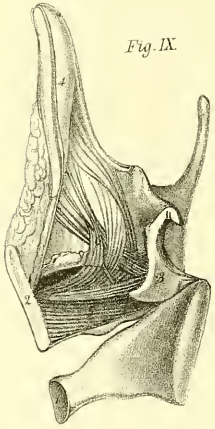

Fig. XI.

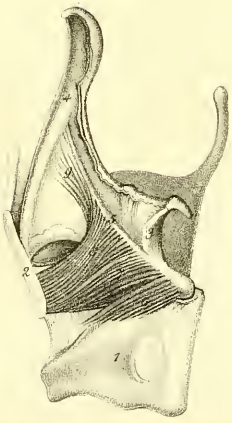

Fig. XII.

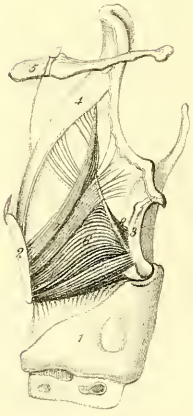

Fig. XIII.

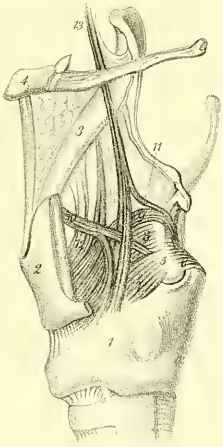

Fig. XIV.

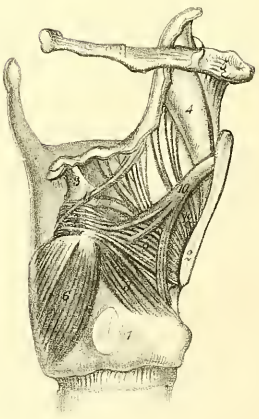

Nach d. Nat. gez. v. J. Fritz.

Lith. Anst. v. J. G. Bach, Leipzig

Fig. I.

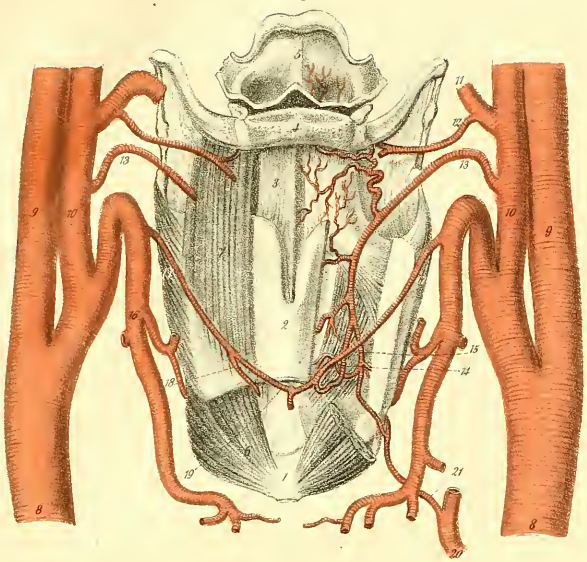

Fig. III.

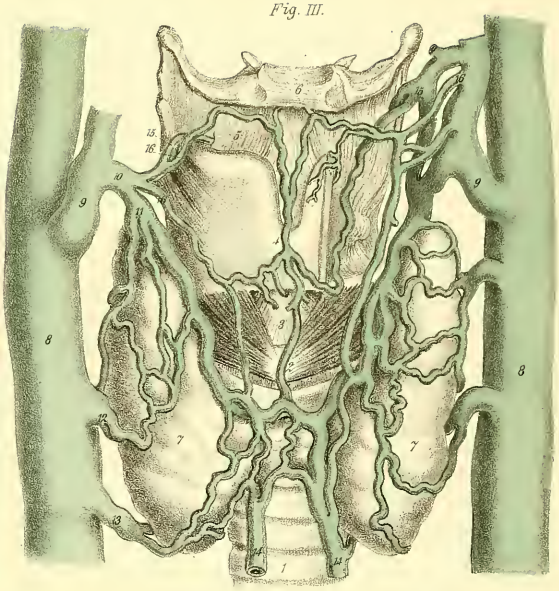

Fig. II.

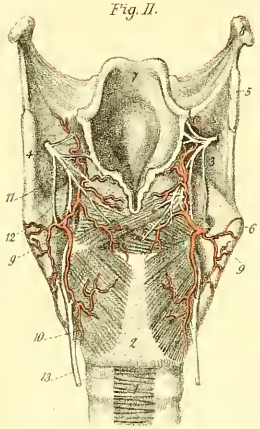

Fig. IV.

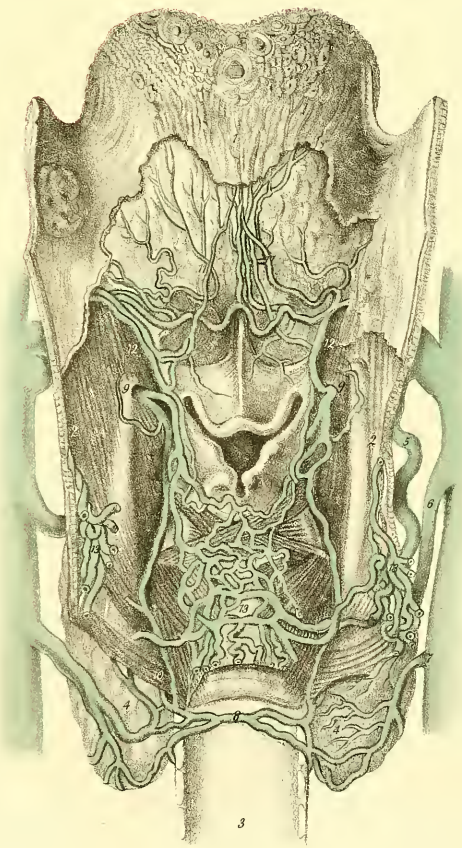

Fig. V.

Fig. VI.

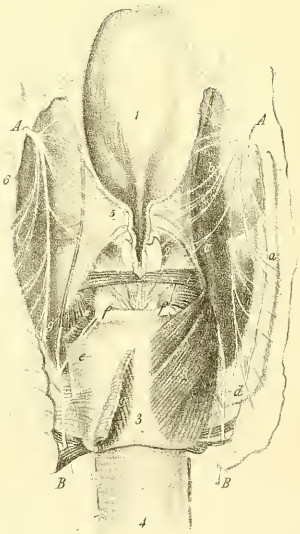

Fig. VII.

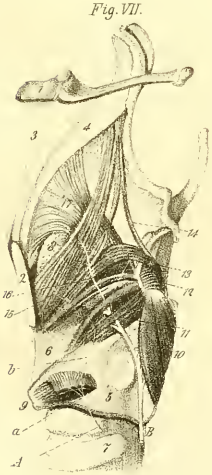

Nach d. Nat. gez. v. J. Fritz.

Lith. Anst. v. J. G. Bach, Leipzig

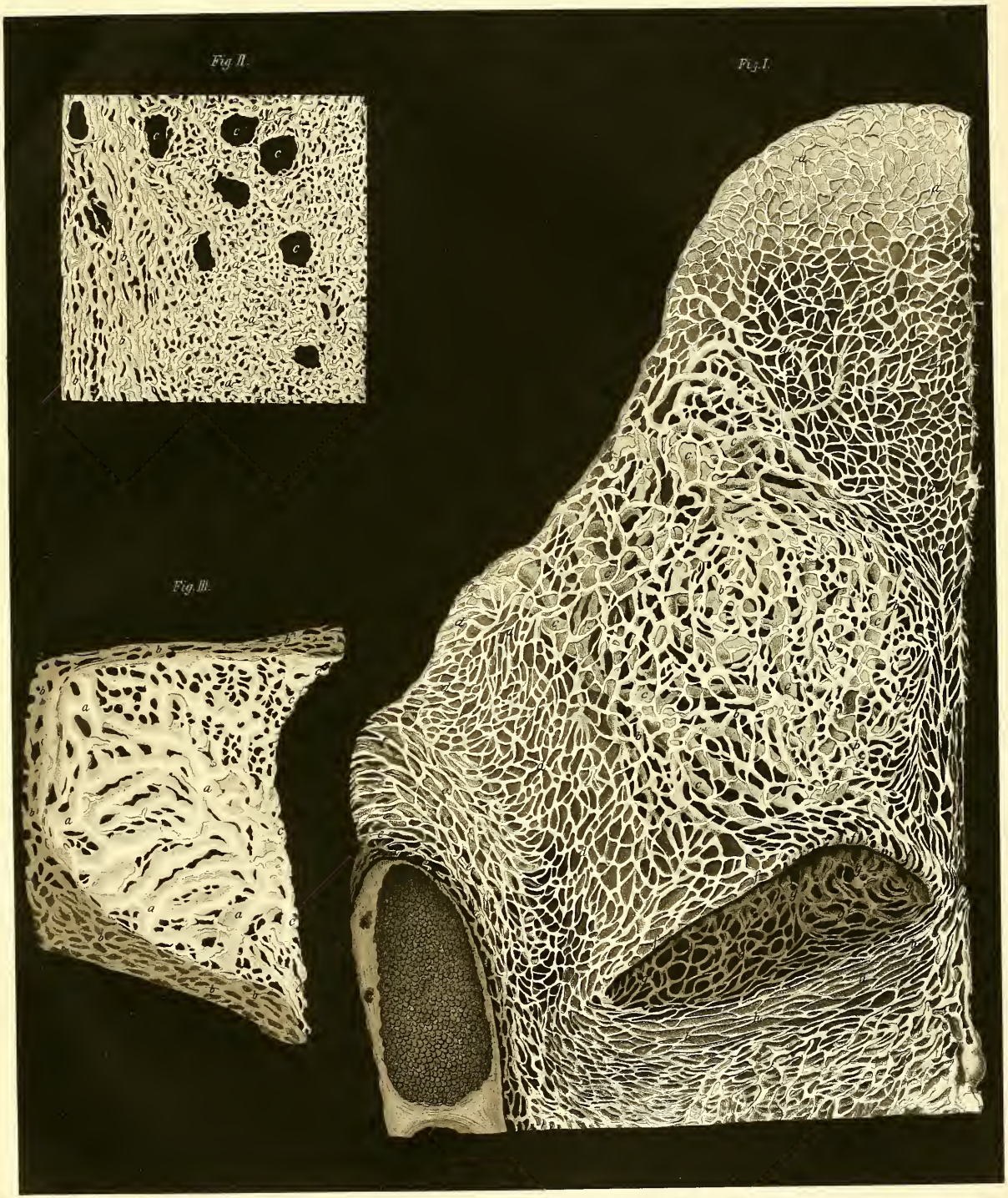

Nach d. Nat. gez. v. J. Konarzewski

Lith. Anst v. J.G. Bach, Leipzig.

Fig. I.

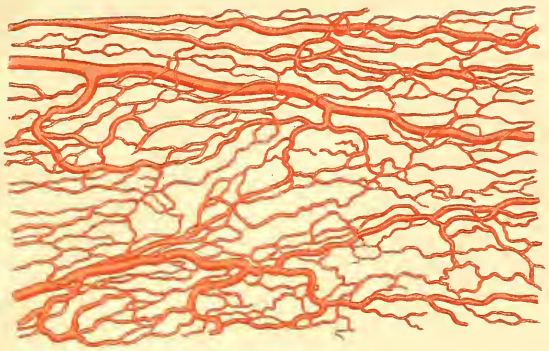

Fig. IV.

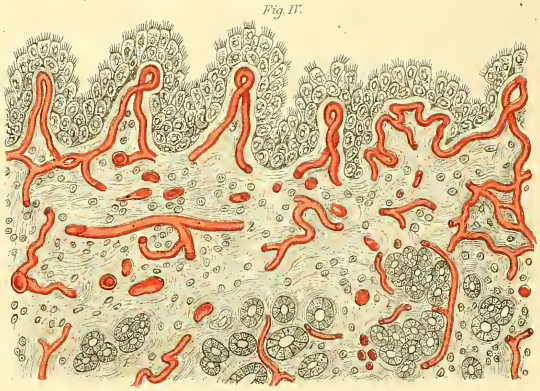

Fig. II.

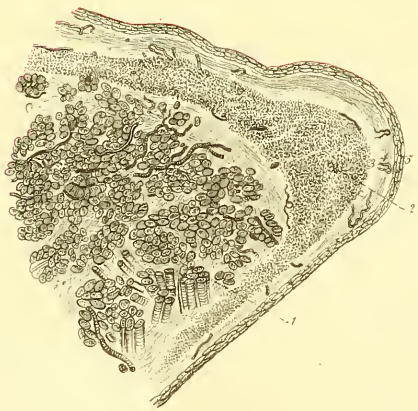

Fig. V.

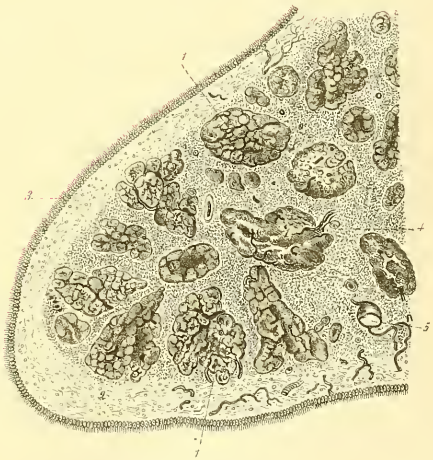

Fig. III.

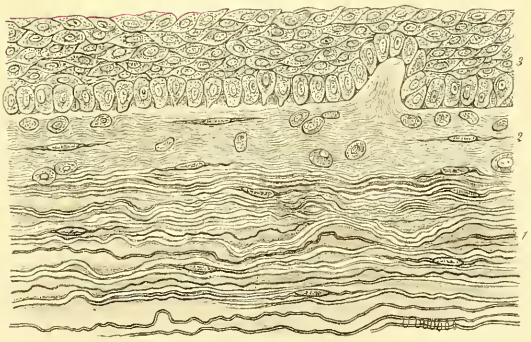

Fig. VI.

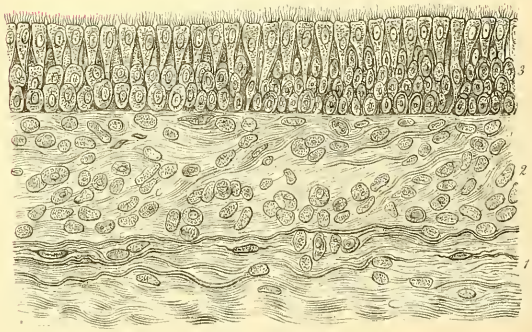

Nach d. Nat. gez. v. Julius Fritz.

Lith. Anst. v. J. G. Bach, Leipzig.